

MEMORIA DE LA ESTANCIA REALIZADA EN EL BAYLOR UNIVERSITY MEDICAL CENTER FOOT AND ANKLE SURGERY, DALLAS, TEXAS (USA)

Rosa María Egea Gámez

*Servicio de Traumatología y Cirugía Ortopédica.
Hospital Universitario Fundación Alcorcón (Madrid)*

Durante 11 semanas, en los meses de julio a septiembre de 2012, he permanecido en uno de los centros de referencia en patología de pie y tobillo a nivel internacional, el Baylor University Medical Center Foot and Ankle Surgery, Dallas, Texas (USA). El servicio está dirigido por el **Dr. James Brodsky**, profesor de Cirugía Ortopédica en la Universidad de Texas Southwestern Medical (UTSWMC) y director del programa del foot and ankle fellowship en el Baylor University Medical Center y UTSWMC. Durante los años 2005-2006 fue presidente de la American Orthopaedic Foot & Ankle Society. Cuenta con múltiples comunicaciones y ponencias en congresos y cursos, nacionales e internacionales. Ha publicado numerosos artículos científicos y es uno de los autores de muchos libros de texto médico y quirúrgico en los campos de la cirugía del pie y tobillo. Completan la unidad los Dres. Christian T. Royer y Veerabhadra "Babu" Reddy, junto con dos *physician assistants*: Lynn McDonough y Valerie Beard. Además, cuentan con tres *clinical fellowships*, que permanecen durante todo un año para superespecializarse, y un *research-visiting fellowship*, siendo este último mi papel.

En primer lugar, me gustaría agradecer al Dr. James Brodsky y a todo su equipo, por hacer posible este tipo de *fellowship* y por haberme aceptado como un miembro más de su equipo. En segundo lugar, al Dr. Monteagudo y al Dr. Maceira, por recomendarme realizar esta estancia y ayudarme en todo momento.

El objetivo de esta rotación era perfeccionar y adquirir habilidades diagnósticas y terapéuticas de la patología de pie y tobillo, algunas tan específicas como el pie diabético. Mi actividad tuvo lugar en la Unidad de Pie y Tobillo junto con el Dr. Brodsky y dos de sus *clinical fellows*, el Dr. Grear y el Dr. Chao, y se dividió en tres grandes bloques: actividad clínica, quirúrgica e investigación.

Mi planificación semanal se desarrollaba de la siguiente manera: La **consulta**, monográfica, tenía lugar tres días a la semana, siempre bajo la supervisión del Dr. Brodsky, con una media de 50 pacientes diarios: deformidades de antepié, metatarsalgia, dolor de medio- y retropié, pie plano, pie cavo,

pie diabético y neurológico... En dicha consulta he podido aprender y perfeccionar el manejo de los pacientes clínicos, la exploración, la indicación del tratamiento y el seguimiento posquirúrgico. Además, quiero alabar la capacidad del Dr. Brodsky para el manejo de pacientes que acuden para tener una segunda o tercera opinión, con listas interminables de preguntas..., en un ambiente hospitalario diferente al de la Seguridad Social española.

Dos días a la semana se realizaba la **actividad quirúrgica**, un día para los quirófanos de cirugía ambulatoria y otro para

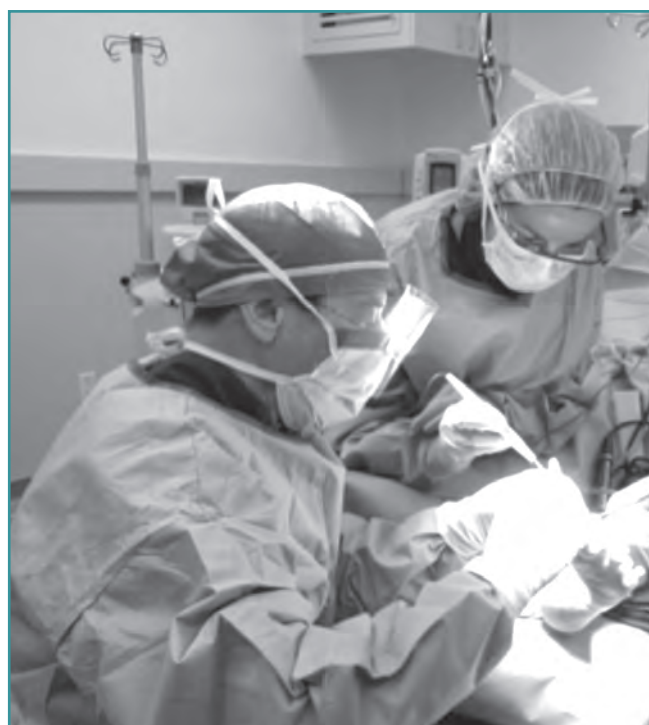

Figura 1. En el quirófano, participando en la cirugía junto con el Dr. Brodsky.

Figure 1. Collaborating with Dr. Brodsky during surgery in the operating room.



Figura 2. En el antequirófano, con el Dr. Brodsky y Amber.
Figure 2. In the pre-operating room with Dr. Brodsky and Amber.

las cirugías más complejas, comenzando a las 7:00 h y con una media de 7 pacientes diarios, trabajando “a dos quirófanos”. Durante este periodo he visto más de 100 intervenciones relacionadas con la patología de pie y tobillo, tales como deformidades de antepié: correcciones de *hallux valgus* mediante osteotomías de tipo *scarf*; artrodesis metatarsofalángicas en *hallux rigidus* evolucionados, utilizando dos tornillos paralelos; dedos en martillo, realizando reconstrucción de ligamentos colaterales de la articulación metatarsofalángica en aquellos casos en que estuviera completamente luxada; quinto metatarsiano varo...; transferencia de tendón peroneo corto a largo por rotura o degeneración del primero; insuficiencia tibial posterior, realizando alargamientos de columna externa y reconstrucción del tibial en los casos indicados; gastrocnemio corto, mediante incisión longitudinal unos centímetros proximal a la unión miotendinosa; artrosis de medio- y retropié; úlceras en pie diabético; reconstrucción de pie neurológico; artrodesis de tobillo con clavo PANTA® de INTEGRA® o prótesis de tobillo de tipo STAR®... En una gran mayoría de estas intervenciones he podido participar como ayudante, aprendiendo “trucos” y consejos para hacer más sencillos distintos pasos quirúrgicos.

He formado parte activa de los proyectos de investigación que se llevan a cabo en la unidad dirigidos por el Dr. Brodsky, especialmente valorando la marcha mediante plataforma dinamométrica de aquellos pacientes con deformidades de antepié y también revisando la evolución radiológica de la prótesis de tobillo de tipo SALTO® y STAR®.

He participado en actividades científicas y académicas, tales como la *Radiology Conference*: reuniones conjuntas




Figura 3. En mi despedida, con parte del equipo.
Figure 3. At my farewell, with some members of the team.

con la unidad de radiología, con cuyos miembros se valoraban los casos complicados y, a la vez, se nos explicaba en qué aspectos había que fijarse en las imágenes de las pruebas complementarias y qué significado, patológico o no, tenían. También he asistido al *Journal Club*, donde se discutían varios artículos de una patología concreta de pie y tobillo (artroplastia de tobillo, tratamiento de la rotura crónica de Aquiles...). Cada uno aportaba su experiencia y su visión de cómo mejoraría la metodología del estudio. Asimismo, semanalmente se revisaba la evolución de los distintos proyectos de investigación. Todas estas reuniones han sido realmente enriquecedoras para mí, para aprender y perfeccionar la parte científica de nuestra especialidad.

Otro aspecto excelente de esta estancia en el Baylor University Medical Center ha sido el poder interactuar con otros compañeros especialistas en pie y tobillo no sólo en el ámbito laboral sino también en el personal, al poder acudir a reuniones de tipo más familiar y que, sin duda, han hecho mi estancia en Dallas muy agradable.

Quiero agradecer toda la ayuda del equipo administrativo y de enfermería del Baylor University Medical Center de Dallas, especialmente al Dr. Brodsky por su paciencia y tutela, a toda la unidad de pie y tobillo por hacerme sentir como una más del equipo, a Amber por facilitarme todos los papeleos y acompañarme en todo lo que he necesitado. Gracias a mi jefe, Javier Martínez, y a todo el Servicio de Cirugía Ortopédica y Traumatología del Hospital de Alcorcón por permitirme realizar esta estancia tan importante para mí. Finalmente, gracias al Dr. Monteagudo y Maceira por apoyar esta rotación desde el primer día y animarme en todo momento.