

NOVEDADES EN LA INESTABILIDAD CRÓNICA DE TOBILLO

J. Vega¹, E. Rabat²

¹ Foot and Ankle Unit. Etzelclinic. Pfäffikon, Schwyz (Suiza)

² Unidad de Cirugía del Pie. Hospital Quirón. Barcelona

El esguince de tobillo es una de las lesiones más comunes en ortopedia. El mecanismo más habitual de lesión es una entorsis en inversión del pie. Con este mecanismo, el complejo ligamentario lateral del tobillo se lesiona. La mayoría de los pacientes con esguince agudo de tobillo pueden ser manejados con éxito con un tratamiento conservador. Sin embargo, muchos pacientes sufren síntomas residuales que incluyen dolor crónico e inestabilidad.

La artroscopia en el tobillo sigue evolucionando. Se han observado lesiones intraarticulares durante la artroscopia de tobillo en pacientes afectados de dolor anterolateral tras un esguince de tobillo, o en la inestabilidad crónica de tobillo. Estos hallazgos artroscópicos sugieren la presencia de una microinestabilidad o inestabilidad oculta de tobillo en algunos pacientes, o de una inestabilidad rotatoria del tobillo en pacientes con síntomas crónicos de inestabilidad. Recientemente se han descrito técnicas artroscópicas para el tratamiento de la inestabilidad lateral del tobillo con resultados excelentes.

El objetivo de este trabajo es dar a los lectores una revisión completa sobre las novedades relacionadas con la inestabilidad crónica del tobillo.

PALABRAS CLAVE: *Esguince de tobillo. Dolor anterolateral. Inestabilidad de tobillo. Artroscopia. Microinestabilidad. Inestabilidad rotatoria.*

INNOVATIONS IN CHRONIC ANKLE INSTABILITY

Ankle sprain is one of the most common disorders among orthopaedic patients. The most common mechanism of injury is an inversion movement of the foot. With this mechanism, the lateral ligament complex of the ankle is injured. Most patients with acute ankle sprains can be successfully managed with conservative treatment. However, many patients report residual symptoms, including chronic pain and instability.

Arthroscopy in the ankle continues to evolve. Intra-articular pathological findings have been observed during ankle arthroscopy in patients affected by anterolateral pain after an ankle sprain or chronic ankle instability. These findings suggest the presence of a microinstability or occult ankle instability in some patients, or a rotational ankle instability in patients with chronic instability symptoms. Recently, arthroscopic techniques have been described to treat lateral ankle instability with excellent results.

The aim of this paper is to provide the readers a comprehensive review of innovations regarding the chronic ankle instability.

KEY WORDS: *Ankle sprain. Anterolateral pain. Ankle instability. Arthroscopy. Microinstability. Rotational instability.*

INTRODUCCIÓN

El mecanismo de lesión más común de los ligamentos del tobillo es la entorsis en inversión^(1,2). Este mecanismo de lesión afecta al ligamento colateral lateral del tobillo. El ligamento colateral lateral es un complejo ligamentario formado por tres componentes: el ligamento talofibular anterior (LTFA), el ligamento calcaneofibular (LCF) y el ligamento talofibular posterior (LTFP).

Correspondencia:

Jordi Vega

Churerstrasse, 43. 8808 Pfäffikon, Schwyz (Switzerland)

e-mail: jordivega@hotmail.com

Fecha de recepción: 27/11/2013

Sólo en los Estados Unidos, la entorsis en inversión del pie-tobillo ocurre con una frecuencia aproximada de una lesión por cada 10.000 personas al día, lo que supone unas 27.000 lesiones diarias^(3,4). Aunque la mayoría de estos pacientes no va a ningún centro hospitalario, se considera que aproximadamente el 10% de las visitas que acuden a un servicio de urgencias lo hacen como consecuencia de una entorsis de tobillo⁽⁵⁾. Por otro lado, la entorsis en inversión es común en practicantes de deporte tanto a nivel recreacional como profesional, alcanzando el 85% de las lesiones que afectan al tobillo^(6,7). Con este mecanismo de lesión, el LTFA es el primero y frecuentemente el único en lesionarse⁽⁸⁾. Si el mecanismo lesional continúa, puede ocasionar la lesión del LCF y finalmente del LTFP⁽⁹⁾. Únicamente el 20% de los pacientes combina una lesión

del LTFA y LCF. La lesión aislada del LTFP es muy rara, y cuando se observa asociada a la lesión del LTFA y LCF debe sospecharse que ha habido una verdadera luxación del tobillo⁽⁹⁾.

Aunque es posible que se produzcan otros mecanismos lesionales con la afectación de otros componentes ligamentarios del tobillo, debido a su elevada incidencia, creemos oportuno centrar este trabajo únicamente en las consecuencias de la inversión del tobillo y de la afectación del complejo ligamentario lateral.

Por otro lado, la irrupción de la artroscopia en la articulación del tobillo y la mejora en las técnicas de diagnóstico de imagen han ayudado a comprender la fisiopatología de la inestabilidad de tobillo, apareciendo nuevos conceptos y creándose nuevas opciones de tratamiento. El objetivo de este trabajo es recordar al lector los fundamentos básicos ya conocidos de la inestabilidad crónica del tobillo, e introducir las novedades aparecidas en los últimos años.

ANATOMÍA DEL COMPLEJO LIGAMENTARIO LATERAL DEL TOBILLO

El profundo conocimiento de la anatomía del ligamento colateral lateral del tobillo es absolutamente necesario para el reconocimiento de su lesión tanto en la exploración clínica como en la interpretación de los estudios de imagen, y para su correcto tratamiento quirúrgico. El principal límite estático del tobillo a la lesión en inversión es el ligamento colateral lateral. Este complejo ligamentario está formado por tres componentes diferenciados desde el punto de vista anatómico y funcional. Cada componente toma su nombre por su lugar de origen y de inserción. Existen dos ligamentos con origen fibular e inserción talar, y un ligamento con origen fibular e inserción calcánea. Igualmente, debe mencionarse que la punta del maléolo lateral está libre de inserciones ligamentarias.

Ligamento talofibular anterior

El ligamento talofibular anterior es el ligamento del tobillo que con mayor frecuencia se lesiona⁽⁹⁾. Juega un papel importante al limitar el desplazamiento anterior del astrágalo y la flexión plantar del tobillo.

El LTFA es un ligamento intrínseco debido a que está íntimamente relacionado con la cápsula articular del tobillo. Este ligamento es plano y de forma cuadrilátera. Se origina en el margen anterior del maléolo lateral y, desde su origen, el ligamento transcurre anteromedial hasta su inserción en el cuerpo del astrágalo, inmediatamente anterior a la carilla articular que posee para el maléolo lateral.

Múltiples estudios han demostrado que el ligamento tiene una morfología de doble banda o fascículo⁽¹⁰⁻¹³⁾. Ambas ban-

das están separadas por ramas vasculares provenientes de la arteria peroneal perforante y de sus anastomosis con la arteria maleolar lateral⁽¹³⁾. La ruptura de estas ramas vasculares explicaría la aparición del hematoma en la zona lateral del tobillo tras un episodio de entorsis en inversión. El fascículo superior tiene su inserción en el peroné, justo a continuación de la inserción del ligamento tibiofibular anteroinferior. Este fascículo puede observarse durante la artroscopia de tobillo, localizándose en el suelo del receso lateral⁽¹⁴⁾. El fascículo inferior, a nivel de su inserción en el peroné, se continúa con el origen del LCF⁽¹⁵⁾.

En posición neutra del tobillo, el ligamento se dispone horizontalmente, pero se mueve hacia arriba con la flexión dorsal, y hacia abajo con la flexión plantar. En flexión plantar, el ligamento se tensa, siendo en este momento vulnerable y susceptible de lesionarse, sobre todo cuando el pie está en inversión. Sin embargo, si se evalúa cada banda del ligamento por separado, es la banda superior la que toma mayor importancia⁽¹⁵⁾. En flexión plantar, la banda inferior del ligamento se mantiene relajada, mientras que la superior se tensa. En flexión dorsal, es la banda inferior la que se tensa, mientras que la superior se relaja⁽¹³⁾.

Ligamento calcaneofibular

El ligamento calcaneofibular es un ligamento grueso y cordonal. A diferencia del resto de ligamentos del complejo ligamentario lateral del tobillo, el LCF es el único ligamento que puentea las articulaciones talocrural y subtalar.

Este ligamento está cruzado superficialmente por los tendones peroneos. Se origina en el borde anterior del maléolo lateral, justo a continuación del origen del fascículo inferior del LTFA, al que se une por una serie de fibras arciformes⁽¹⁵⁾. Su inserción la realiza a nivel de un pequeño tubérculo en la región lateral y posterior del calcáneo, posterior al tubérculo de los peroneos. El ligamento se dispone en posición horizontal con la flexión plantar y vertical con la flexión dorsal del tobillo. El LCF permanece tenso en todo su recorrido, y únicamente se relaja con el valgo del tobillo.

Ligamento talofibular posterior

El ligamento talofibular posterior es un ligamento potente, grueso, fasciculado y de forma trapezoidal. Este ligamento es intracapsular y extrasinovial. Se origina en la fosa maleolar, localizada en la carilla medial del maléolo lateral y, tras seguir un curso en un plano prácticamente horizontal hacia posterior, va a insertarse en el borde posteroinferior de la región lateral del *talus* y en el proceso posterolateral talar. Este ligamento se tensa en flexión dorsal, siendo en ese momento susceptible de lesión.

NUEVOS CONCEPTOS EN LA INESTABILIDAD CRÓNICA DE TOBILLO

La utilización cada vez más extendida de la artroscopia en la articulación del tobillo y la evolución en los estudios de imagen han mejorado los conocimientos del tobillo inestable. La aparición de nuevos conceptos, como la microinestabilidad o inestabilidad oculta y la inestabilidad rotatoria, podría dar una explicación a muchos de los problemas que aparecen tras una entorsis de tobillo.

La inmensa mayoría de los pacientes con lesión aguda del ligamento colateral lateral del tobillo son tratados de manera conservadora. Sin embargo, a pesar de un tratamiento conservador correctamente realizado, entre el 30% y el 40% de los pacientes pueden tener molestias residuales⁽¹⁶⁾. Estas molestias van desde el dolor crónico anterolateral del tobillo, la rigidez articular o la debilidad muscular hasta la entorsis repetitiva del tobillo o la inestabilidad⁽¹⁷⁻¹⁹⁾.

Clásicamente, la inestabilidad de tobillo se ha subdividido en mecánica y funcional. La inestabilidad mecánica se define como el movimiento anormal de la articulación que supera sus límites fisiológicos. Este tipo de inestabilidad es fácilmente detectable durante la exploración por la presencia de un cajón anterior y de un bostezo lateral. Por otro lado, la inestabilidad funcional se define como la sensación subjetiva de inestabilidad del tobillo, sin superarse los límites normales de movilidad⁽²⁰⁾. Igualmente, debe considerarse la presencia de una inestabilidad funcional cuando, teniendo una sensación de inestabilidad, no es posible demostrar una inestabilidad mecánica⁽²¹⁾. Por lo tanto, es posible que una inestabilidad mecánica pueda pasar desapercibida por la incapacidad de su demostración o por ser una inestabilidad mecánica en un grado menor. En este sentido, la artroscopia de tobillo está jugando un papel importante, aportando nuevos datos que indican la posibilidad de una microinestabilidad mecánica o la presencia de una inestabilidad mecánica oculta en pacientes diagnosticados de inestabilidad funcional.

Según Ferke^(22,23), la causa más frecuente de dolor crónico tras una entorsis de tobillo es el llamado *soft-tissue impingement syndrome* o síndrome de atrapamiento de tejidos blandos. Un inadecuado tratamiento de la entorsis de tobillo conduciría a un proceso inflamatorio o sinovitis en el área de la lesión, seguido por la creación de un tejido cicatricial prominente. Esta masa de tejido blando ocuparía el receso lateral, y quedaría atrapada durante los movimientos del tobillo, ocasionando de este modo un dolor en la zona^(22,24). Este pellizcamiento, también se ha relacionado con la sensación de inestabilidad o inestabilidad funcional que sufren estos pacientes⁽²⁵⁾. Sin embargo, el reconocimiento de lesiones del LTFA durante la artroscopia de tobillo (**Figura 1**) y la presencia de lesiones intraarticulares secundarias⁽²⁶⁾ (**Figura 2**), similares a las encontradas en pacientes con inestabilidad

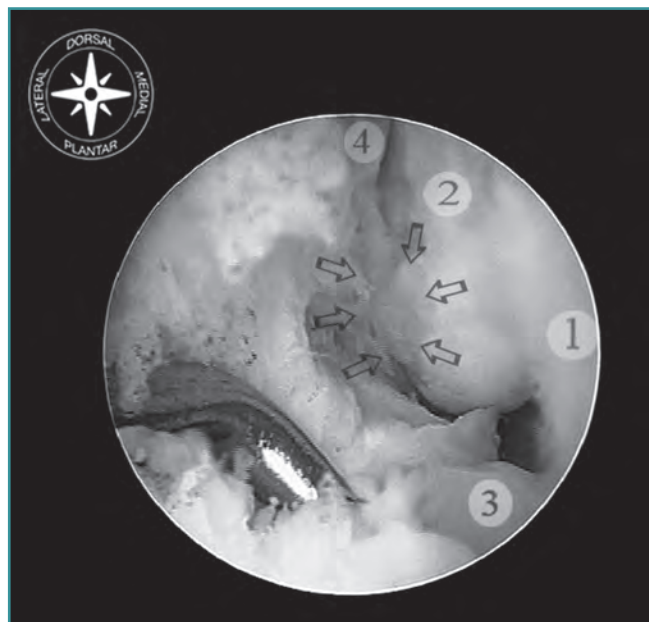


Figura 1. Visión artroscópica del receso lateral en un tobillo con microinestabilidad o inestabilidad oculta. Tobillo derecho en flexión dorsal, y con óptica introducida a través del portal anteromedial. 1: Pared lateral del astrágalo. 2: Peroné. 3: Porción distal del ligamento tibiofibular anterior en su inserción fibular. 4: Muñón del LTFA desinsertado a nivel del peroné. La visión de la punta del maléolo lateral y de la huella de inserción del ligamento talofibular anterior (señalado con flechas) indica la desinserción de la porción más anterior del complejo ligamentario lateral del tobillo.

Figure 1. Arthroscopic view of the lateral ankle instability with microinstability or hidden recess. The right ankle is dorsiflexed, and optic inserted through the anteromedial portal. 1: Lateral wall of the talus. 2: Fibula. 3: Distal anterior tibiofibular ligament in his fibular insertion. 4: The stump of the LTFA is disinserted at the level of fibula. The sight of the tip of the lateral malleolus and footprint talofibular ligament insertion (indicated by arrows) indicates the detachment of the anterior portion of the lateral ligament complex of the ankle.

mecánica⁽²⁷⁻³²⁾, sugieren la presencia de una inestabilidad oculta o microinestabilidad en muchos de los pacientes diagnosticados de síndrome de atrapamiento de tejidos blandos. Este hecho explica que algunos pacientes en los que se ha resecado de manera correcta el tejido blando ocupante de espacio a nivel del receso lateral continúen experimentando síntomas como sensación de inestabilidad o incluso recidiven de su dolor anterolateral de tobillo^(22,33-41). El tratamiento de esta inestabilidad menor, o inestabilidad oculta, mejoraría la sintomatología de estos pacientes.

Por otro lado, se ha descrito la presencia de lesiones del ligamento deltoideo en pacientes afectados de una inestabili-

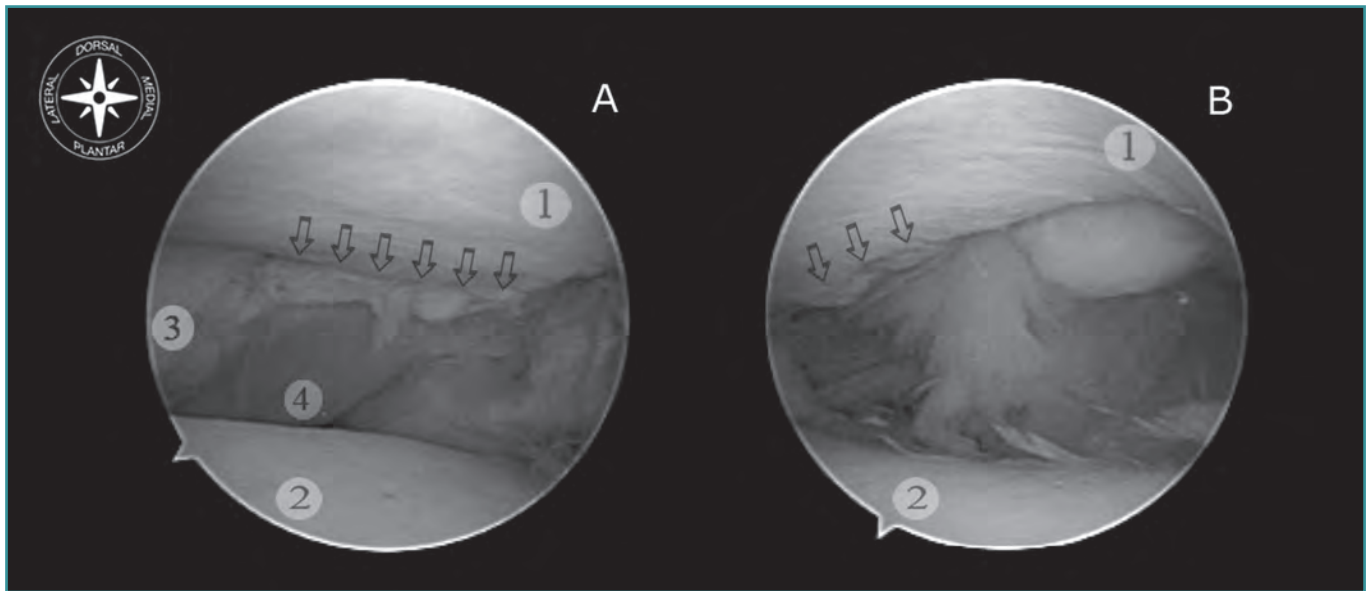


Figura 2. Visión artroscópica del compartimento posterior en un tobillo con microinestabilidad o inestabilidad oculta. Tobillo derecho en distracción, y con óptica introducida a través del portal anteromedial. **A:** Visión posterolateral. Flechas que indican lesión insercional del ligamento transverso. El ligamento muestra un aspecto fibrótico. **B:** Visión posteromedial. Flechas que indican lesión condral en el margen posterior de la tibia. 1: Tibia. 2: Cúpula astragalina. 3: Peroné. 4: Ligamento transverso.

Figure 2. Arthroscopic view of posterior ankle compartment with hidden microinstability or instability. Right ankle distraction, and optical input through the anteromedial portal. **A:** Posterolateral view. Arrows indicate transverse ligament insertional injury. The ligament shows a fibrotic appearance. **B:** Posteromedial vision. Arrows indicate chondral lesion in the posterior margin of the tibia. 1: Tibia. 2: Talar dome. 3: Fibula. 4: Transverse ligament.

dad lateral crónica de tobillo^(31,42). La incidencia de la lesión del ligamento deltoideo varía entre el 40%^(31,43) y el 72%⁽⁴⁴⁾ de los pacientes con inestabilidad lateral crónica.

El déficit del LTFA causa una traslación anterior y una rotación interna del astrágalo. La rotación interna del astrágalo causaría con el tiempo, y de manera secundaria, la lesión de la porción más anterior del ligamento deltoideo, tanto en su fascículo superficial como profundo⁽⁴⁴⁾. La aparición de estas lesiones en el ligamento deltoideo es la responsable de una inestabilidad medial, con frecuencia no detectable durante la exploración⁽⁴⁴⁾. La combinación de inestabilidad lateral crónica con una inestabilidad medial secundaria se ha denominado *inestabilidad rotatoria del tobillo*⁽⁴⁵⁻⁴⁷⁾. En la inestabilidad rotatoria de tobillo, la no reparación de la inestabilidad medial sería la causante de un mal resultado a pesar del correcto tratamiento de la inestabilidad lateral^(44,47).

TRATAMIENTO CONSERVADOR DE LA INESTABILIDAD CRÓNICA DE TOBILLO

La propiocepción del tobillo es esencial para el equilibrio del cuerpo humano en actividades tales como la bipedestación, caminar o correr⁽⁴⁸⁻⁵⁰⁾.

Después de una lesión del complejo ligamentario lateral del tobillo muchos pacientes no recuperan perfectamente la función de esta articulación, presentando una propiocepción alterada, una falta de respuesta de la musculatura peroneal y una debilidad de la eversión-inversión del tobillo^(51,52).

El tratamiento conservador de la inestabilidad crónica del tobillo debería incluir :

1. Recuperar rango de movimiento normal de la articulación.
2. Fortalecer la musculatura peroneal para que permita una respuesta rápida en el momento en que se produce una situación que puede conducir a una entorsis del tobillo. Esto se consigue mediante ejercicios contra resistencia en eversión del tobillo.
3. Realizar ejercicios de estiramiento de los gastrocnemios que faciliten una posición del tobillo natural, impidiendo la fase de supinación del pie durante la marcha que se produce cuando presentan una brevedad o acortamiento.
4. Restaurar la propioceptividad del tobillo y el pie en general.

Las herramientas que tenemos a nuestro alcance consisten en ejercicios de rehabilitación específicos y realizados con la ayuda de un fisioterapeuta, y el uso de vendajes funcionales o *tapings*.

Los ejercicios para incrementar la propiocepción están destinados a mejorar el equilibrio⁽⁵³⁾. Estos ejercicios incluyen el trabajo en una plataforma oscilante que obliga a utilizar los distintos grupos musculares del pie y tobillo, y el trabajo en apoyo monopodal de la extremidad afecta. Este entrenamiento puede efectuarse en diversos grados de sofisticación y debe seguirse al menos durante un periodo que oscila de 6 a 12 semanas.

Los vendajes funcionales mejoran la propiocepción⁽⁵⁴⁾. Por este motivo se siguen utilizando tanto en la prevención de los esguinces durante la práctica deportiva como durante el tratamiento de la fase subaguda del esguince y en el proceso rehabilitador de las lesiones crónicas. En atletas con una inestabilidad residual y que no desean un tratamiento quirúrgico, la utilidad de estos vendajes o tobilleras con distintos tipos de refuerzo lateral constituye, junto con un trabajo de propiocepción y potenciación de la musculatura peroneal constantes, la mejor alternativa a la cirugía⁽⁵⁵⁾.

Aunque todas estas medidas han sido consideradas eficaces en diversos estudios^(56,57), el entrenamiento neuromuscular o los ejercicios de propiocepción de manera aislados son efectivos a corto plazo, perdiendo su efectividad si no se mantienen en el tiempo⁽⁵⁸⁾.

TRATAMIENTO QUIRÚRGICO DE LA INESTABILIDAD CRÓNICA DE TOBILLO

A pesar de un tratamiento conservador correctamente realizado, algunos pacientes pueden continuar teniendo molestias residuales, incluyendo inestabilidad⁽⁵⁹⁻⁶¹⁾.

La cirugía de la inestabilidad lateral del tobillo es un reto para cualquier cirujano. Se han descrito más de cincuenta técnicas quirúrgicas para el tratamiento de la inestabilidad crónica. Clásicamente, todas estas técnicas se han agrupado en dos grandes grupos, métodos anatómicos y métodos no anatómicos. A pesar de que no hay suficiente evidencia que demuestre que un tipo de tratamiento quirúrgico sea superior al resto⁽⁵⁸⁾, los métodos anatómicos cuentan con más ventajas que los métodos no anatómicos, sobre todo desde el punto de vista biomecánico, debido a que consiguen un movimiento más fisiológico⁽⁶²⁻⁶⁴⁾.

La técnica quirúrgica ideal es aquella que consigue la restauración de la anatomía y de la funcionalidad de los ligamentos lesionados. Además, la reparación debe conducir a una estabilidad que perdure en el tiempo y que consiga una funcionalidad y movilidad del tobillo normales o que no limiten para la realización de las actividades cotidianas del paciente, incluido el deporte. La reparación debería, además, evitar lesiones iatrogénicas, sobre todo neurológicas, y minimizar la lesión de estructuras vecinas, fundamentalmente de los tendones peroneos. En este sentido, la reparación anatómica⁽⁹⁾ está por encima del resto de técnicas

quirúrgicas, considerándose en la actualidad la técnica *gold standard*⁽⁶⁵⁻⁶⁹⁾.

Múltiples estudios han mostrado resultados excelentes con la reparación anatómica^(68,70-72). Además, estos resultados han demostrado mantenerse con el tiempo⁽⁷²⁾. Sin embargo, pacientes con inestabilidad de larga evolución o tejido ligamentario de pobre calidad, historia de reparación previa, laxitud ligamentaria generalizada o deformidad in cavo-varo del pie han obtenido pobres resultados con la reparación anatómica. En estos pacientes debe considerarse otro tipo de técnica estabilizadora, siendo las modificaciones de la técnica descrita por Broström con las que se han obtenido mejores resultados⁽⁶⁵⁾.

La artroscopia de tobillo ha sufrido un gran auge en los últimos años gracias a la mejoría de los instrumentales y a los nuevos conceptos introducidos por Van Dijk^(73,74). Múltiples autores han propuesto un mayor papel de la artroscopia en el tratamiento de la inestabilidad de tobillo⁽⁷⁵⁻⁸⁰⁾. Debido a la presencia de alteraciones intraarticulares asociadas a la inestabilidad de tobillo que pueden contribuir al dolor, disfunción o malos resultados del tratamiento de la inestabilidad, una evaluación artroscópica previa a la estabilización quirúrgica podría ser beneficiosa^(30-32,81,82). Entre el 66% y el 93% de los tobillos inestables presentan lesiones condrales, cuerpos libres u otras alteraciones intraarticulares^(28,30,31,82,83). El tratamiento artroscópico de estas lesiones asociadas podría ayudar a mejorar los resultados del tratamiento de la inestabilidad.

Por otro lado, han ido apareciendo técnicas que utilizan la artroscopia para el tratamiento de la inestabilidad. Hawkins⁽⁸⁴⁾ fue el primero en describir un abordaje artroscópico para la reparación de la lesión del ligamento colateral lateral mediante una técnica que utilizaba una grapa, pero la técnica no se extendió debido a los problemas que ocasionaba dicha grapa. En los últimos años, se han desarrollado técnicas asistidas por artroscopia que utilizan anclajes para reparar el ligamento colateral lateral, obteniendo resultados excelentes^(77,80). Sin embargo, con estas técnicas asistidas, se han descrito complicaciones entre el 5,3% y el 29%, como la neuritis del nervio peroneo superficial o del nervio sural, y dolor o molestias por la prominencia del anclaje o de los nudos^(77,79,80). Recientemente, se ha descrito una técnica completamente artroscópica y que utiliza anclajes sin nudos para el tratamiento de la inestabilidad del tobillo⁽¹⁴⁾ (**Figura 3**). Esta técnica mantiene las ventajas de la artroscopia y evita los problemas de la técnica asistida artroscópicamente, obteniendo, del mismo modo, unos resultados excelentes. Las ventajas de la técnica artroscópica son una menor morbilidad, postoperatorio más confortable, la posibilidad de evaluar toda la articulación y tratar las lesiones concomitantes a través de los mismos abordajes y un mejor resultado estético. Sin embargo, a pesar de que es una técnica reproducible y segura, requiere de un hábito artroscópico y no es una técnica ideal para principiantes en artroscopia de tobillo.

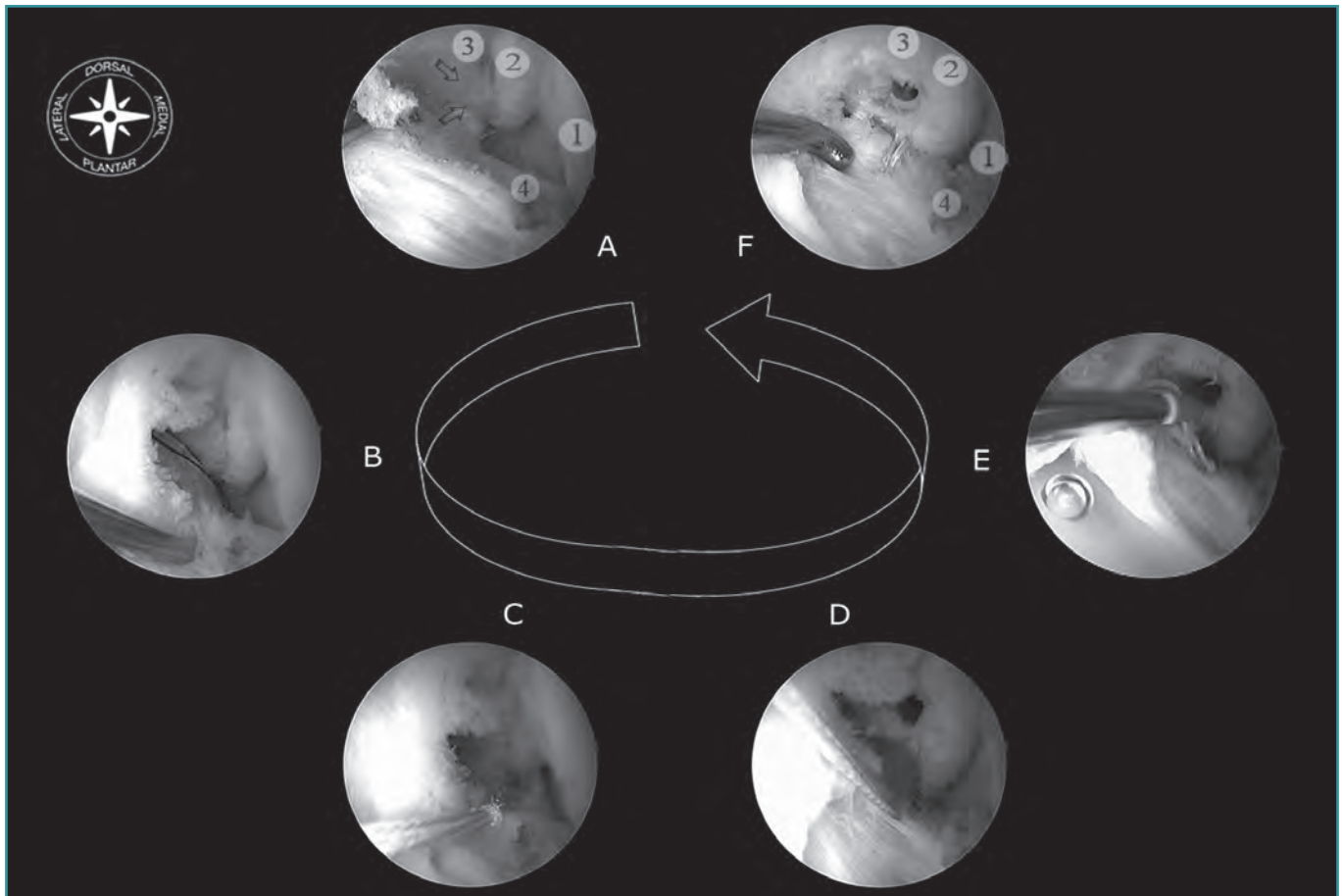


Figura 3. Reparación anatómica artroscópica mediante una técnica *all-inside* y utilizando anclajes sin nudos. Tobillo derecho en flexión dorsal, y con óptica introducida a través del portal anteromedial. **A:** Visión del receso lateral con desinserción del LTFA. Flechas que indican área de inserción del LTFA. **B:** A través del portal anterolateral se introduce un pasador de sutura que atraviesa el LTFA. El litinol del pasador es recuperado y cambiado por un hilo de sutura doble. **C:** Los cabos libres de la sutura se introducen a través del *loop*, de modo que al tirar de ellos el *loop* desciende y el ligamento queda atrapado. **D:** Se refresca el área de inserción con un sinoviotomo motorizado, y se realiza el brocado para el anclaje a nivel del peroné. **E:** El anclaje sin nudos es introducido por impactación. Debe mantenerse la máxima flexión dorsal y eversion del tobillo durante la introducción del anclaje. **F:** Visión final de la reinsertión del LTFA. **1:** Pared lateral del astrágalo. **2:** Peroné. **3:** Porción distal del ligamento tibiofibular anterior en su inserción fibular. **4:** LTFA.

Figure 3. Arthroscopic anatomic repair using an *all-inside* technique and knotless anchors. Right ankle in dorsiflexion, and optic inserted through the anteromedial portal. **A:** Vision of the lateral recess with detachment of the LTFA. Arrows indicate the insertion area of the LTFA. **B:** Through the anterolateral portal a pin suture is introduced through the LTFA. The litinol pin is recovered and replaced by a double suture thread. **C:** The free ends of the suture are inserted through the loop, so that when pulled the loop drops and the ligament is trapped. **D:** The insertion area is refreshed with a shaver, and brocade for anchoring at the fibula is performed. **E:** The knotless anchor is inserted by impaction. Maximum dorsiflexion and eversion of the ankle should be maintained during the insertion of the anchor. **F:** Final vision of the LTFA reintegration. **1:** Lateral wall of the talus. **2:** Fibula. **3:** Distal anterior tibiofibular ligament in his fibular insertion. **4:** LTFA.

BIBLIOGRAFÍA

- Balduini FC, Tetzlaff J. Historical perspectives on injuries of the ligaments of the ankle. *Clin Sports Med* 1982; 1: 3-12.
- Renstrom FH, Lynch SA. Acute injuries of the ankle. *Foot Ankle Clin* 1999; 4: 697-711.
- Makhani JS. Diagnosis and treatment of acute rupture of the various components of the lateral ligaments of the ankle. *Am J Orthop* 1962; 4: 224-30.
- McCulloch PB, Holden P, Robson DJ, Rowley DI, Norris SH. The value of mobilisation and nonsteroidal anti-inflammatory analgesia in the management of

- inversion injuries of the ankle. *Br J Clin Pract* 1985; 39: 69-72.
5. Viljakka T, Rokkanen P. The treatment of ankle sprain by bandaging and antiphlogistic drugs. *Ann Chir Gynaecol* 1983; 72: 66-70.
 6. Garrick JG. The frequency of injury, mechanism of injury, and epidemiology of ankle sprains. *Am J Sports Med* 1977; 5 (6): 241-2.
 7. Ferran NA, Oliva F, Maffulli N. Ankle instability. *Sports Med Arthrosc* 2009; 17 (2): 139-45.
 8. Van Dijk CN. On diagnostic strategies in patient with severe ankle sprain. Thesis, 1994. University of Amsterdam. The Netherlands.
 9. Broström L. Sprained ankles V. Treatment and prognosis in recent ligament ruptures. *Acta Chir Scand* 1966; 132: 537-50.
 10. Sarrafian SK. Anatomy of the foot and ankle. Descriptive, topographic, functional. 2nd edition. Philadelphia: J.B. Lippincott Co. 1993.
 11. Milner CE, Soames RW. Anatomical variations of the anterior talofibular ligament of the human ankle joint. *J Anat* 1997; 191: 457-8.
 12. Delfaut EM, Demondion X, Boutry N, Cotten H, Mestdagh H, Cotten A. Multi-fasciculated anterior talo-fibular ligament: Reassessment of normal findings. *Eur Radiol* 2003; 13: 1836-42.
 13. Golanó P, Vega J, Pérez-Carro L, Götzens V. Ankle anatomy for the arthroscopist. Part II: Role of the ankle ligaments in soft tissue impingement. *Clin N Am* 2006; 11: 275-96.
 14. Vega J, Golanó P, Pellegrino F, Rabat E, Peña F. All-inside arthroscopic lateral collateral ligament repair for ankle instability with a knotless suture anchor technique. *Foot Ankle Int* 2013; 34 (12): 1701-9.
 15. Neuschwander TB, Indresano AA, Hughes TH, Smith BW. Footprint of the lateral ligament complex of the ankle. *Foot Ankle Int* 2013; 34: 582-6.
 16. Ferran NA, Maffulli N. Epidemiology of sprains of the lateral ankle ligament complex. *Foot Ankle Clin N Am* 2006; 11: 659-62.
 17. Rijke AM, Goitz HT, McCue FC, Dee PM. Magnetic resonance imaging of injury to the lateral ankle ligaments. *Am J Sports Med* 1993; 21: 528-34.
 18. Lentell G, Baas B, Lopez D, McGuire L, Sarrels M, Snyder P. The contributions of proprioceptive deficits, muscle function, and anatomic laxity to functional instability of the ankle. *J Orthop Sports Phys Ther* 1995; 21: 206-15.
 19. Gerber JP, Williams GN, Scoville CR, Arciero RA, Taylor DC. Persistent disability associated with ankle sprains: A prospective examination of an athletic population. *Foot Ankle Int* 1998; 19: 653-60.
 20. Freeman MA. Instability of the foot after injuries to the lateral ligament of the ankle. *J Bone Joint Surg Br* 1965; 47: 669-77.
 21. Hertel J. Functional instability following lateral ankle sprain. *Sports Med* 2000; 29: 361-71.
 22. Ferkel RD, Karzel RP, Del Pizzo W, Friedman MJ, Fischer SP. Arthroscopic treatment of anterolateral impingement of the ankle. *Am J Sports Med* 1991; 19: 440-6.
 23. Ferkel RD. Soft-tissue lesions of the ankle. In: Whipple TL, editor. *Arthroscopic surgery: The foot and ankle*. Philadelphia: Lippincott-Raven; 1996. p. 121-43.
 24. Ferkel RD, Fisher SP. Progress in ankle arthroscopy. *Clin Orthop* 1989; 240: 210-20.
 25. Kim SH, Ha KI. Arthroscopic treatment for impingement of the anterolateral soft tissues of the ankle. *J Bone Joint Surg Br* 2000; 82B: 1019-21.
 26. Takao M, Innami K, Matsushita T, Uchio Y, Ochi M. Arthroscopic and magnetic resonance image appearance and reconstruction of the anterior talofibular ligament in cases of apparent functional ankle instability. *Am J Sports Med* 2008; 36 (8): 1542-7.
 27. Taga I, Shino K, Inoue M, Nakata K, Maeda A. Articular cartilage lesions in ankles with lateral ligament injury: An arthroscopic study. *Am J Sports Med* 1993; 21: 120-7.
 28. Van Dijk CN, Bossuyt PMM, Marti RK. Medial ankle pain after lateral ligament rupture. *J Bone Joint Surg Br* 1996; 78B: 562-7.
 29. Kibler WB. Arthroscopic findings in ankle ligament reconstruction. *Clin Sports Med* 1996; 15: 799-804.
 30. Komeda GA, Ferkel RD. Arthroscopic findings associated with the unstable ankle. *Foot Ankle Int* 1999; 20 (11): 708-13.
 31. Hintermann B, Boss A, Schafer D. Arthroscopic findings in patients with chronic ankle instability. *Am J Sports Med* 2002; 30: 402-9.
 32. Ferkel RD, Chams RN. Chronic lateral instability: Arthroscopic findings and long-term results. *Foot Ankle Int* 2007; 28 (1): 24-31.
 33. Meislin RJ, Rose DJ, Parisien JS, Springer S. Arthroscopic treatment of synovial impingement of the ankle. *Am J Sports Med* 1993; 21 (2): 186-9.
 34. Liu SH, Raskin A, Osti L, Jacobson K, Finerman G, Baber C. Arthroscopic treatment of anterolateral ankle impingement. *Arthroscopy* 1994; 10: 215-8.
 35. Rasmussen S, Hjorth Jensen C. Arthroscopic treatment of impingement of the ankle reduces pain and enhances function. *Scand J Med Sci Sports* 2002; 12 (2): 69-72.
 36. Gulish HA, Sullivan RJ, Aronow M. Arthroscopic treatment of soft-tissue impingement lesions of the ankle in adolescents. *Foot Ankle Int* 2005; 26 (3): 204-7.
 37. Urgüden M, Söyüncü Y, Ozdemir H, Sekban H, Akyıldız FF, Aydın AT. Arthroscopic treatment of anterolateral soft tissue impingement of the ankle: evaluation of factors affecting outcome. *Arthroscopy* 2005; 21 (3): 317-22.

38. Hassan AH. Treatment of anterolateral impingements of the ankle joint by arthroscopy. *Knee Surg Sports Traumatol Arthrosc* 2007; 15 (9): 1150-4.
39. Villarreal JM, Cerecedo RB, Cal y Mayor FF, González IL. Arthroscopic treatment for anterolateral ankle impingement of athletes. *Acta Ortop Mex* 2008; 22 (2): 103-6.
40. Moustafa El-Sayed AM. Arthroscopic treatment of anterolateral impingement of the ankle. *J Foot Ankle Surg* 2010; 49 (3): 219-23.
41. Franco R, Vega J, Pérez M, Redó D, Ramazzini JR, Dalmau A. Resultados del tratamiento artroscópico del pinzamiento blando de tobillo. *Rev Pie Tobillo* 2010; 24 (2): 24-9.
42. Alparslan L, Chiodo CP. Lateral ankle instability: MR imaging of associated injuries and surgical treatment procedures. *Semin Musculoskelet Radiol* 2008; 12 (4): 346-58.
43. Hintermann B. Biomechanics of the unstable ankle joint and clinical implications. *Med Sci Sports Exerc* 1999; 31 (7 Suppl): 459-69.
44. Crim JR, Beals TC, Nickisch F, Schannen A, Saltzman CL. Deltoid ligament abnormalities in chronic lateral ankle instability. *Foot Ankle Int* 2011; 32 (9): 873-8.
45. Valderrabano V, Wiewiorski M, Frigg A, Hintermann B, Leumann A. Chronic ankle instability. *Unfallchirurg* 2007; 110: 691-9.
46. Van Rijn RM, van Os AG, Bernsen RM, Luijsterburg PA, Koes BW, Bierma-Zeinstra SM. What is the clinical course of acute ankle sprains? A systematic literature review. *Am J Med* 2008; 121 (4): 324-31.e6.
47. Buchhorn T, Ziai P. Ventral impingement syndrome of the ankle joint. *Arthroscopie* 2009; 22: 109-15.
48. Leanderson J, Eriksson E, Nilsson C, Wykman A. Proprioception in classical ballet dancers. A prospective study of the influence of an ankle sprain on proprioception in the ankle joint. *Am J Sports Med* 1996; 24: 370-4.
49. Robbins S, Waked E. Factors associated with ankle injuries preventive measures. *Sports Med* 1998; 25: 63-72.
50. Asimonia GG, Paraskevi M, Polina S, Anastasia B, Kyriakos T. Aquatic training for ankle instability. *Foot Ankle Spec* 2013; 6: 346-50.
51. Wilkerson GB, Pinerola J, Caturano RW. Invertor vs evertor peak and power deficiencies associated with lateral ankle ligament injury. *J Orthop Sports Phys Ther* 1997; 26: 78-86.
52. DiGiovanni CW, Brodsky A. Current Concepts: Lateral Ankle Instability. *Foot Ankle Int* 2006; 27 (10): 854-66.
53. Rosenbaum D, Eils E. A multistation proprioceptive exercise program in patients with ankle instability. *Med Sci Sports Exer* 2001; 33: 1991-8.
54. Miralles I, Monterde S, Montull S, Salvat I, Fernández-Ballart J, Beceiro J. Ankle Taping Can Improve Proprioception in Healthy Volunteers. *Foot Ankle Int* 2010; 31 (10): 1099-106.
55. DiGiovanni BF, Partal G, Baumhauer J. Acute ankle injury and chronic lateral instability in the athlete. *Clin Sports Med* 2004; 23: 1-19.
56. DiGiovanni BF, Fraga CJ, Cohen BE, Shereff MJ. Associated injuries found in chronic lateral ankle instability. *Foot Ankle Int* 2000; 21 (10): 809-15.
57. Van Dijk CN. Management of the sprained ankle. *Br J Sports Med* 2002; 36: 83-4.
58. De Vries JS, Krips R, Siersevelt IN, Blankevoort L, van Dijk CN. Interventions for treating chronic ankle instability. *Cochrane Database Syst Rev* 2011; 10 (8): CD004124.
59. Rijke AM, Goitz HT, McCue FC, Dee PM. Magnetic resonance imaging of injury to the lateral ankle ligaments. *Am J Sports Med* 1993; 21: 528-34.
60. Lentell G, Baas B, Lopez D, McGuire L, Sarrels M, Snyder P. The contributions of proprioceptive deficits, muscle function, and anatomic laxity to functional instability of the ankle. *J Orthop Sports Phys Ther* 1995; 21: 206-15.
61. Gerber JP, Williams GN, Scoville CR, Arciero RA, Taylor DC. Persistent disability associated with ankle sprains: A prospective examination of an athletic population. *Foot Ankle Int* 1998; 19: 653-60.
62. Sammarco GJ, Idusuyi OB. Reconstruction of the lateral ankle ligaments using a split peroneus brevis tendon graft. *Foot Ankle Int* 1999; 20: 97-103.
63. Messer TM, Cummins CA, Ahn J, Kelikian AS. Outcome of the modified Broström procedure for chronic lateral ankle instability using suture anchors. *Foot Ankle Int* 2000; 21: 996-1003.
64. Schmidt R, Benesch S, Bertsch C. Biomechanical consequences of anatomical reconstruction of the lateral ligaments to the ankle joint complex: An in-vitro investigation. *Deutsche Zeitschrift für Sportmedizin* 2003; 54: 136-41.
65. Liu SH, Baker CL. Comparison of lateral ankle ligamentous reconstruction procedures. *Am J Sports Med* 1994; 22: 313-7.
66. Hollis JM, Blasier RD, Flahiff CM, Hofmann OE. Biomechanical comparison of reconstructive techniques in simulated lateral ankle ligament injury. *Am J Sports Med* 1995; 23: 678-82.
67. Bahr R, Pena F, Shine J, Lew WD, Tyrdal S, Engebretsen L. Biomechanics of ankle ligament reconstruction: An in vitro comparison of the Brostrom repair, Watson-Jones reconstruction, and a new anatomic reconstruction technique. *Am J Sports Med* 1997; 25: 424-32.
68. Krips R, van Dijk CN, Halasi PT, Lehtonen H, Corradini C, Moyen, Karlsson J. Long-term outcome of anatomical reconstruction versus tenodesis for the treatment of chronic anterolateral instability of the ankle joint: A multicenter study. *Foot Ankle Int* 2001; 22 (5): 415-21.
69. Fujii T, Kitaoka HB, Watanabe K, Luo ZP, An KN. Comparison of modified Brostrom and Evans procedures in simulated lateral ankle injury. *Med Sci Sports Exerc* 2006; 38: 1025-31.

70. Hamilton WG, Thompson FM, Snow SW. The modified Brostrom procedure for lateral ankle instability. *Foot Ankle* 1993; 14 (1): 1-7.
71. Thermann H, Zwipp H, Tscherne H. Treatment algorithm of chronic ankle and subtalar instability. *Foot Ankle Int* 1997; 18 (3): 163-9.
72. Bell SJ, Mologne TS, Sitler DF, Cox JS. Twenty-six-year results after Brostrom procedure for chronic lateral ankle instability. *Am J Sports Med* 2006; 34 (6): 975-8.
73. Van Dijk CN, Scholte D. Arthroscopy of the ankle joint. *Arthroscopy* 1997; 13 (1): 90-6.
74. Van Dijk CN, Scholten PE, Krips R. A 2-portal endoscopic approach for diagnosis and treatment of posterior ankle pathology. *Arthroscopy* 2000; 16 (8): 871-6.
75. Maiotti M, Massoni C, Tarantino U. The use of arthroscopic thermal shrinkage to treat chronic lateral ankle instability in young athletes. *Arthroscopy* 2005; 21 (6): 751-7.
76. Lui TH. Arthroscopic-assisted lateral ligamentous reconstruction in combined ankle and subtalar instability. *Arthroscopy* 2007; 23 (5): 554.e1-5.
77. Corte-Real NM, Moreira RM. Arthroscopic repair of lateral ankle instability. *Foot Ankle Int* 2009; 30: 213-7.
78. Nery C, Raduan F, Del Buono A, Asaumi ID, Cohen M, Maffulli N. Arthroscopic-assisted Broström-Gould for chronic ankle instability: A long-term follow-up. *Am J Sports Med* 2011; 39 (11): 2381-8.
79. Acevedo JI, Mangone PG. Arthroscopic lateral ankle ligament reconstruction. *Tech Foot Ankle* 2011; 10: 111-6.
80. Kim ES, Lee KT, Park JS, Lee YK. Arthroscopic anterior talofibular ligament repair for chronic ankle instability with a suture anchor technique. *Orthopedics* 2011; 34 (4): 1-5.
81. Cannon LB, Slater HK. The role of ankle arthroscopy and surgical approach in lateral ankle ligament repair. *J Foot Ankle Surg* 2005; 11: 1-4.
82. Hua Y. Modified Broström procedure plus ankle arthroscopy may be effective for ankle instability. *Arthroscopy* 2010; 26: 524-8.
83. Bosien WR, Staples OS, Russell SW. Residual disability following acute ankle sprains. *J Bone Joint Surg Am* 1955; 37 (6): 1237-43.
84. Hawkins RB. Arthroscopic stapling repair for chronic lateral instability. *Clin Podiatr Med Surg* 1987; 4: 875-83.