



Otras imágenes preseleccionadas para el Premio Pau Golanó

Fijación artroscópica mediante sutura en las fracturas por avulsión tibial del ligamento cruzado anterior

Arthroscopic suture fixation of anterior cruciate ligament tibial avulsion fractures

N. Alonso¹, N. Sánchez²

¹ Complejo Asistencial de Segovia

² Complejo Asistencial de Ávila

Correspondencia:

Dra. Noelia Alonso García

Correo electrónico: noelia.alongar@gmail.com

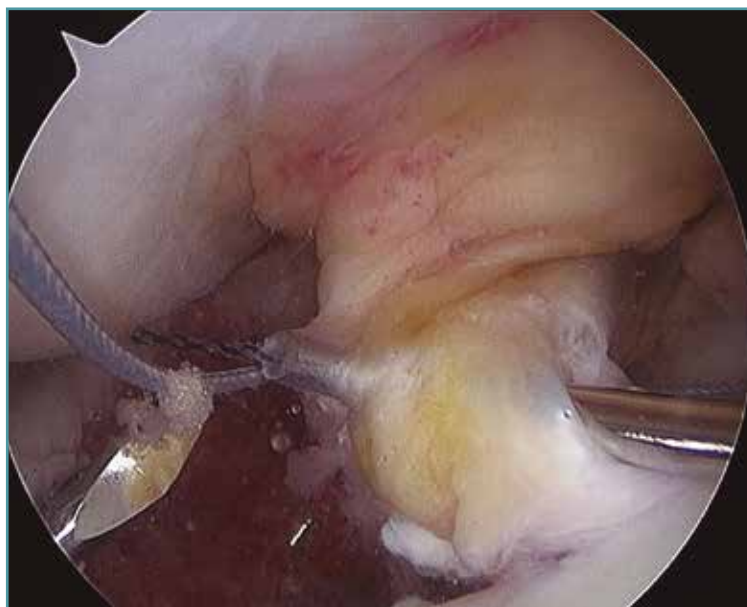
Recibido el 30 de marzo de 2018

Aceptado el 21 de abril de 2018

Disponible en Internet: noviembre de 2018

Fractura-avulsión de la eminencia tibial en varón de 14 años. Imagen obtenida durante la reparación artroscópica mediante sutura en

4 puntos, en la que se observa el pase indirecto de la sutura a través del ligamento cruzado anterior (LCA).



<https://doi.org/10.24129/j.reaca.25364.fs1803024>

© 2018 Fundación Española de Artroscopia. Publicado por Imaidea Interactiva en FONDOSCIENCE® (www.fondoscience.com). Este es un artículo Open Access bajo la licencia CC BY-NC-ND (www.creativecommons.org/licenses/by-nc-nd/4.0/).