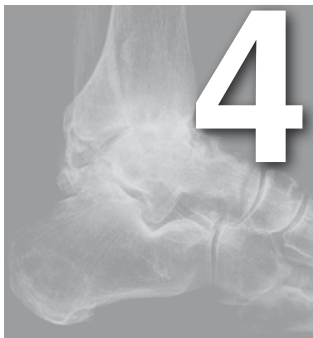



Papel de la artroscopia en la artrosis de tobillo

Jesús Vilà y Rico^{1,2}, Lorena García Lamas¹

¹Servicio de Cirugía Ortopédica y Traumatología, Hospital Universitario 12 de Octubre, Madrid

²Departamento de Cirugía, Universidad Complutense de Madrid, Madrid

INTRODUCCIÓN

Gracias a los avances en lo que se refiere a conocimientos anatómicos, desarrollo de instrumentales y técnicas quirúrgicas, se está asistiendo al auge y desarrollo de las técnicas artroscópicas en pie y tobillo.

La incidencia real de la artrosis de tobillo se desconoce. Aproximadamente el 15% de la población mundial presenta artrosis osteoarticular y el 1% se localiza en el tobillo¹.

A la hora de decidir el tratamiento hay que valorar ciertos factores como la presencia de deformidades en el miembro afectado, desaxaciones, inestabilidades, desequilibrios musculares o la existencia de patología en las articulaciones vecinas.

El grado de artrosis radiológica se clasifica según la clasificación de Van Dijk², para lo cual es preciso la realización de una radiografía convencional anteroposterior y lateral en carga (fig. 1). Otras pruebas de imagen como la tomografía computarizada (TC) o la resonancia magnética (RM) pueden ser de gran utilidad a la hora de valorar la presencia de edema óseo subcondral o lesiones asociadas como la inestabilidad, necrosis ósea, etc.

La cirugía de preservación articular incluye técnicas como el desbridamiento artroscópico, la arthrodiastasis, distintos procedimientos para la reparación de las lesiones osteocondrales y osteotomías correctoras.

TÉCNICA QUIRÚRGICA. PORTALES ARTROSCÓPICOS

Se puede acceder artroscópicamente al compartimiento anterior y posterior del tobillo. Se emplea la óptica de 4 mm de 30° y sistema de bomba de perfusión continua a 35-40 mmHg de flujo. Es importante el conocimiento de las estructuras neurovasculares y sus variantes de la normalidad para evitar su lesión. Se recomienda dibujar los relieves anatómicos: maléolo peroneo y tibial, tendones *tibialis anterior* y *extensor hallucis longus* y, mediante una maniobra de inversión forzada o flexión del 4º dedo, identificar la rama cutánea intermedia dorsal del nervio peroneo superficial. En primer lugar se realizará el portal anteromedial, medial al tendón tibial anterior. Para acceder a la cámara anterior del tobillo, el paciente se coloca en decúbito supino con un soporte de rodilla y no utilizamos ningún sistema de distracción articular porque no los necesitamos para una correcta visualización, aunque otros autores sí los recomiendan. Inicialmente comenzamos a realizar un desbridamiento y sinovectomía anterior.

En el año 2000, Van Dijk et al³ describieron los portales endoscópicos posteriores, que permiten un excelente acceso al compartimiento posterior de las articulaciones del tobillo y la subastragalina. En primer lugar se realiza el portal posterolateral paraaquileo

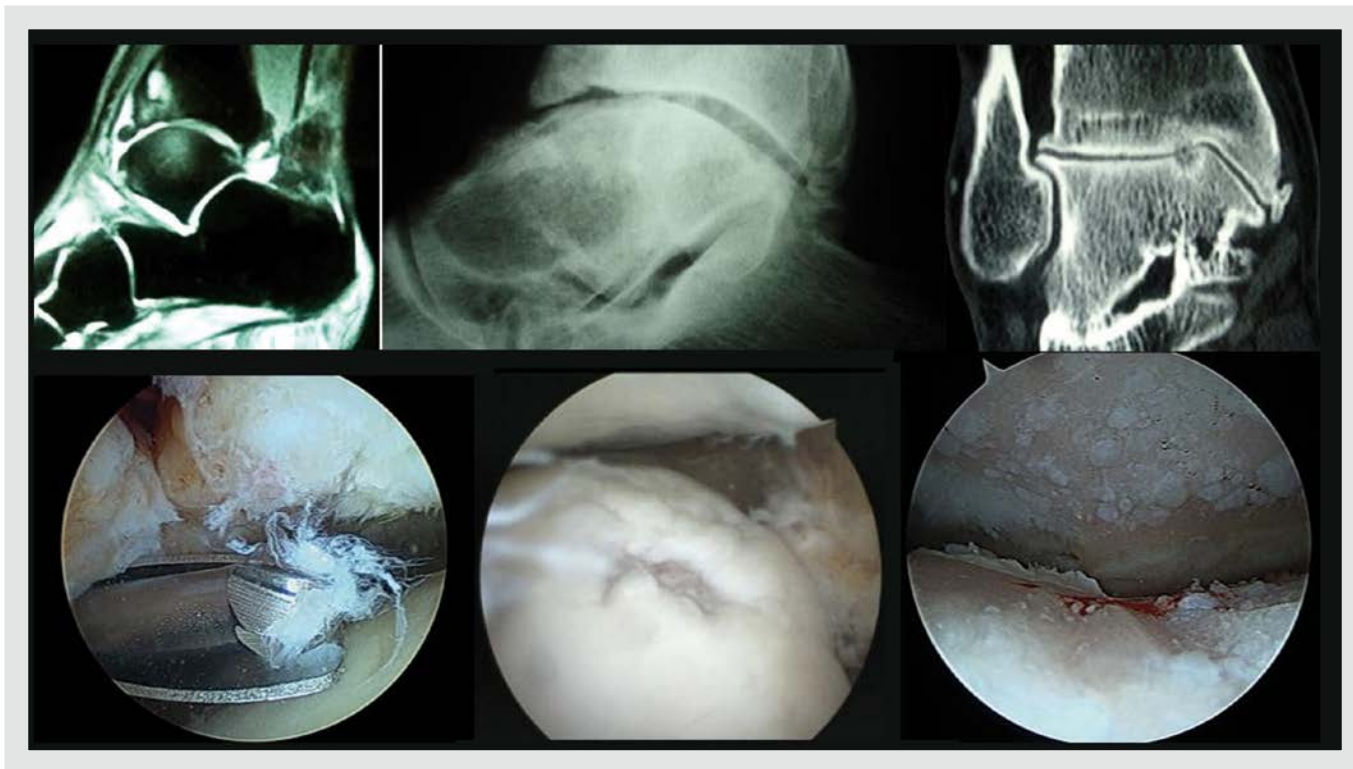


Figura 1. Correlación entre el grado de artrosis según la clasificación de Van Dijk y los hallazgos artroscópicos.

a la altura del maléolo peroneo y se dirige hacia el primer espacio digital; posteriormente, se realiza el portal posteromedial en dirección perpendicular a la óptica, hasta localizar la articulación subastragalina o el proceso posterior del astrágalo. A continuación se desbrida la fascia crural de Rouvière y Canela-Lázaro y se secciona parcialmente el ligamento intermaleolar y tibioastragalino posterior. Estos portales endoscópicos han demostrado ser reproducibles y seguros en el abordaje de múltiples patologías⁴.

La tasa de complicaciones descritas en la bibliografía es del 10,3%; las más frecuentes son las neurológicas, seguidas de las complicaciones vasculares y pseudoaneurismas, infección y fístulas sinoviales. Hay pocos trabajos que estudien las lesiones iatrogénicas sobre el cartílago articular.

PAPEL DE LA ARTROSCOPIA EN LA ARTROSIS DE TOBILLO. INDICACIONES

La artroscopia tiene un importante papel en la artrosis de tobillo, tanto en los estadios iniciales de

la enfermedad como para el tratamiento mediante artrodesis en los estadios finales.

Desbridamiento artroscópico

El desbridamiento artroscópico incluye la sinovectomía, resección de osteofitos óseos y extracción de cuerpos libres (figs. 2 y 3).

Los resultados publicados en la bibliografía avalan el desbridamiento artroscópico en estadio 1 de artrosis. Ogilvie y Sekyi-Otu⁵ refieren un 63% de resultados satisfactorios con un seguimiento medio de 45 meses; sin embargo, en las escalas de valoración objetivas de tobillo, tan solo obtienen un 29% de resultados buenos o excelentes. En el trabajo del grupo de Van Dijk⁶, en una serie de 30 pacientes, refieren un 77% de resultados buenos o excelentes con un seguimiento mínimo de 5 años.

El resultado clínico obtenido en el estadio 1, con frecuencia presenta un deterioro en las escalas clínicofuncionales y en las escalas de valoración subjetivas del dolor a partir de los 24 meses.

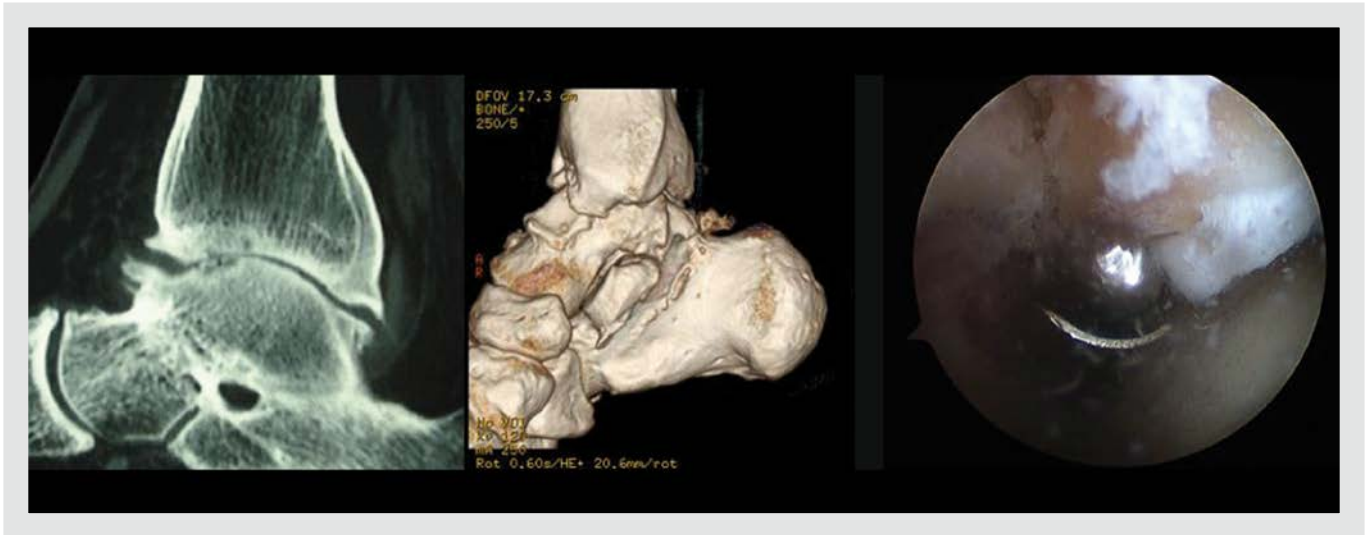


Figura 2. Resección del osteofito anterior tibial y desbridamiento artroscópico.

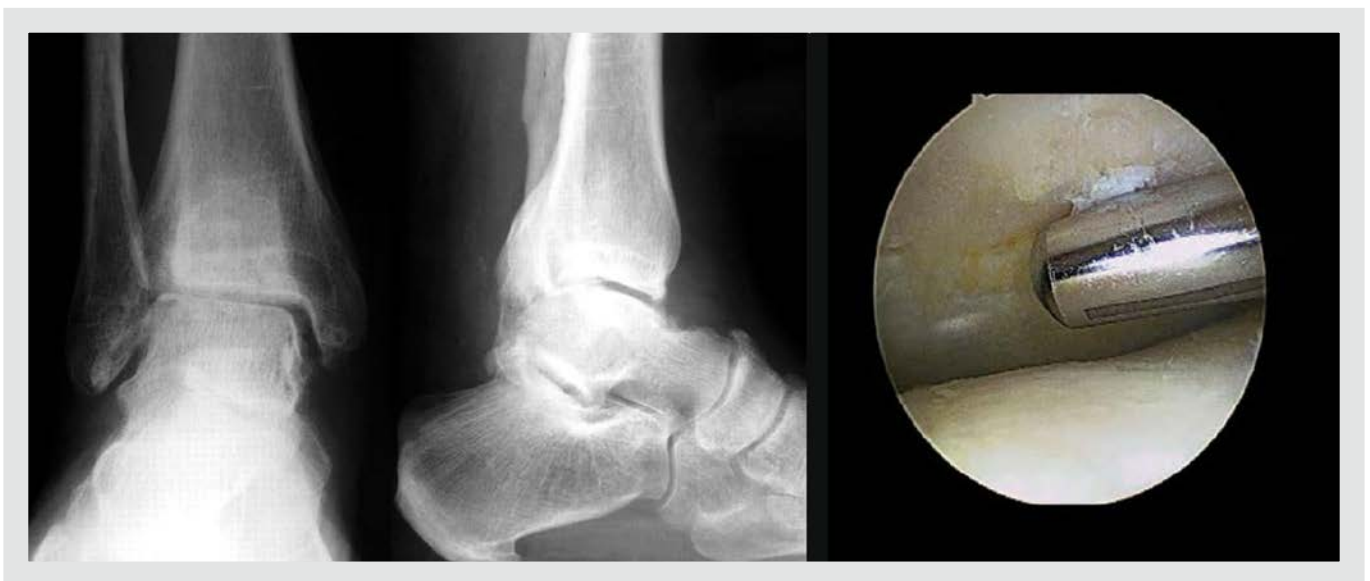

Figura 3. Desbridamiento artroscópico en una artrosis grado 2.

Parece existir una correlación entre los resultados clínicofuncionales y el grado de artrosis radiológica, que son satisfactorios en un 86% en el estadio 1 y en un 70% en el 2^{6,7}. No obstante, algunos autores^{7,8} muestran escasa mejoría con este procedimiento.

Los resultados del desbridamiento artroscópico son superiores a los de las técnicas abiertas en lo que se refiere a una recuperación más precoz y un menor dolor en el postoperatorio⁹.

Medicina basada en la evidencia

De acuerdo con todos estos estudios se puede establecer un grado de recomendación B¹⁰ para el uso del desbridamiento artroscópico en pacientes en estadios iniciales de la artrosis, debido a los escasos trabajos de niveles II y III de evidencia. Sin embargo, no existe evidencia (grado de recomendación C) para el uso del desbridamiento artroscópico en la artrosis moderada o avanzada¹¹.

Gestos prácticos recomendados

Se recomiendan 3 gestos prácticos:

1. Correcta realización de los portales, teniendo especial cuidado en no lesionar la rama intermedia cutánea dorsal del nervio peroneo superficial. Realizar los portales en flexión dorsal para evitar el daño iatrogénico condral.
2. Hay que ser meticuloso y sistemático a la hora de realizar el desbridamiento, comenzar por el desbridamiento de partes blandas y concluir con la resección de osteofitos.
3. Ser agresivo en el tratamiento postoperatorio, permitiendo ejercicios de movilidad activa, hidroterapia y ejercicios de propiocepción desde el primer momento.

Artroscopia asociada a otras técnicas de cirugía de preservación articular

Se cree que el desbridamiento artroscópico es un gesto quirúrgico clave antes de llevar a cabo cualquier cirugía de conservación articular (osteotomías periarticulares o artrodiastasis). Por un lado, da una idea exacta del grado de afectación articular y, por otro, permite realizar desbridamientos o queilectomías. Estaría indicado en pacientes jóvenes (menores de 50 años) con patología degenerativa del tobillo de causa postraumática y en estadio 2, es decir, cuando ya existe importante pinzamiento articular global o parcial. En los casos sin desaxación del miembro inferior o del tobillo se asociará a la artrodiastasis, mientras que, cuando existe dicha desaxación, será precisa la realización de osteotomías periarticulares, es decir, supramaleolares de cierre o apertura y/o de calcáneo.

Tellisi et al¹² revisaron 25 pacientes intervenidos mediante artrodiastasis en los que se asociaban distintos procedimientos: alargamiento del tendón calcáneo (5 casos), desbridamiento artroscópico (4 casos), artrotomía (1 caso) y osteotomía supramaleolar (6 casos). No encontraron diferencias entre asociar o no otro procedimiento y la mejoría global en la escala de la AOFAS fue de 20 puntos, con un seguimiento medio de 30 meses (12-60 meses).

Gestos prácticos recomendados

Se recomiendan 2 gestos prácticos:

1. Es recomendable siempre la realización de una nueva artrólisis artroscópica en el momento de la retirada del fijador externo.
2. En caso de existir alguna lesión condral se recomienda la realización de algún tipo de técnica de estimulación medular (microperforaciones, nanoperforaciones o “drilling”) o de reparación osteocondral (trasplante osteocondral autólogo o mosaicoplastia).

Tratamiento de lesiones osteocondrales

Fundamentalmente, hay 2 grandes grupos de técnicas¹³: las técnicas de estimulación medular (microperforaciones, nanoperforaciones, microfracturas, “drilling”, etc.) y las técnicas de reparación osteocondral (trasplante osteocondral autólogo, cultivo de condrocitos o sustitutivos sintéticos —que han demostrado unos malos resultados—). Recientemente, se ha desarrollado un nuevo concepto, la “regeneración guiada”. Su objetivo es la estabilización del coágulo y una mayor capacidad de regeneración empleando distintas sustancias como “inductores de la regeneración”.

Se deberán valorar distintos factores antes de optar por un tipo de técnica u otra:

- Localización de la lesión.
- Extensión de la lesión.
- Profundidad de la lesión.
- Clasificación de la lesión según la ICRS (International Cartilage Repair Society)¹³.

En presencia de lesiones osteocondrales más localizadas se podrán asociar técnicas de estimulación medular o reparación a otras cirugías de preservación articular, como la artrodiastasis o las osteotomías periarticulares en caso de existir desaxación.

Medicina basada en la evidencia

El papel de la cirugía artroscópica en el tratamiento de las lesiones osteocondrales (LOC) es importante,

y tiene un grado de recomendación B¹⁰. No obstante, la mayor parte de trabajos publicados son con unos niveles de evidencia IV y V.

Gestos prácticos recomendados

Se recomiendan 3 gestos prácticos:

1. La TC da una mejor idea del tamaño y profundidad de la lesión a la hora de planificar la técnica quirúrgica. Las imágenes de la RM frecuentemente se ven alteradas por la presencia de edema óseo subcondral.
2. Cuando se opta por las técnicas de estimulación medular es imprescindible desbridar la capa mineralizada.
3. En el contexto de la artrosis de tobillo, habitualmente se trata de lesiones parciales relacionadas con desaxaciones en varo del tobillo. En estos casos se deberá asociar una osteotomía valguzante, bien sea de cierre medial o de adición lateral, al tratamiento de la LOC.

Artrodesis artroscópica

La artrodesis de tobillo es, hoy en día, la técnica de elección en la artrosis sintomática de tobillo, fundamentalmente en pacientes jóvenes o con alta demanda funcional, y es un procedimiento que clásicamente se ha realizado mediante técnicas de cirugía abierta. Este tratamiento pretende conseguir una articulación estable e indolora (fig. 4).

Las técnicas abiertas clásicamente se han relacionado con un elevado índice de complicaciones, que llegan hasta el 60%¹⁴, y la infección es de hasta el 15%. Las tasas de no consolidación también son altas, independientemente del método de fijación seleccionado: el 21% con los métodos de fijación interna y el 28% con los métodos de fijación externa.

La artrodesis artroscópica actualmente se considera como el “patrón oro” (tabla 1); sin embargo, la selección del paciente es fundamental. Existen unas contraindicaciones absolutas:

- Desaxación > 15° varo/valgo.
- Traslación astragalina anterior significativa.

- Necrosis avascular del astrágalo.
- Incongruencia articular importante.
- Infección.

Las contraindicaciones relativas serían la presencia de trastornos vasculares o edema que puedan alterar las relaciones anatómicas.

Nielsen et al²¹ encuentran una tasa de consolidación a las 12 semanas del 90% en la artrodesis artroscópica y del 57% en el grupo de cirugía abierta; sin embargo, al año la tasa de consolidación es del 95 y el 84%, respectivamente.

Las tasas de consolidación publicadas oscilan entre el 87-97%. Entre las complicaciones cabe destacar los problemas relacionados con el material de osteosíntesis, el desarrollo de artrosis subastragalina y la infección superficial y/o profunda (tabla 1).

Otra ventaja de la artrodesis de tobillo por vía artroscópica es la preservación del peroné, que mantiene la anatomía normal del tobillo, aumentando la estabilidad en la fusión y permitiendo la reconversión a prótesis de tobillo en un futuro.

Sin embargo, se encuentra una mayor tasa de no consolidación en ciertas situaciones:

- Deformidades del tobillo.
- Artrosis postraumática, donde hay una mayor cantidad de hueso subcondral esclerótico y obliga a una mayor resección.
- Obesidad.
- Tabaquismo: el riesgo de no consolidación se multiplica hasta por 4²².

Recientemente, Townshend et al²³ han publicado un estudio comparativo de la artrodesis de tobillo mediante técnica abierta y cirugía artroscópica. Los resultados en ambos grupos, en lo que se refiere a alivio del dolor, mejoría funcional y escalas objetivas como la AOFAS y SF-36, presentan una mejoría significativa; sin embargo, el grupo de artrodesis artroscópica presenta una menor estancia hospitalaria y mejores resultados al año y a los 2 años.

Se han descrito múltiples configuraciones del material de osteosíntesis. La más empleada son 2 tornillos canulados de 6,5, 7,0 o 7,3 mm cruzados en dirección tibio-astragalina medial y lateral. No obs-

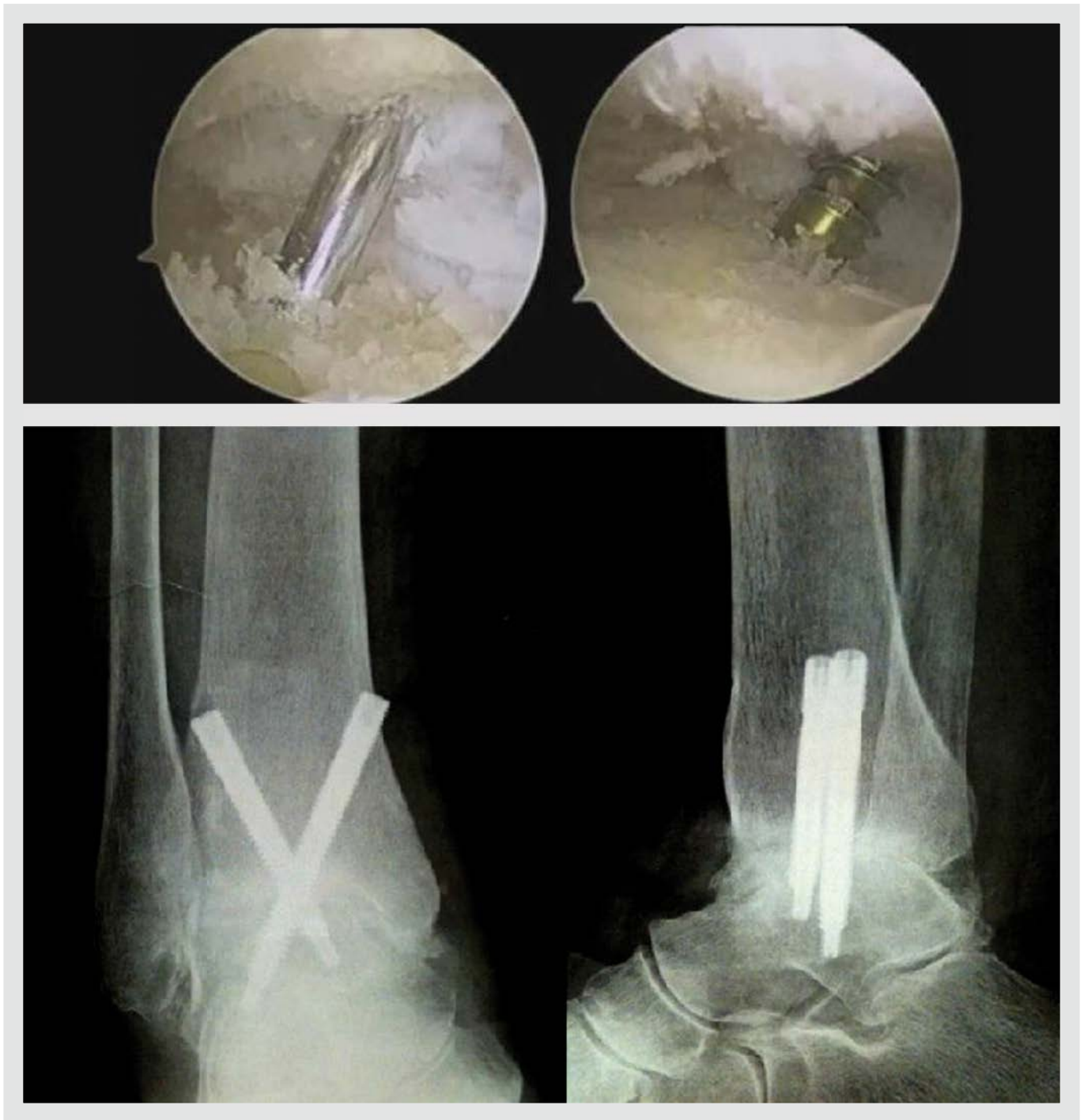

Figura 4. Artrodesis tibioastragalina artroscópica. Preparación de las superficies articulares, desbridamiento del cartílago y fresado del hueso subcondral escleroso. Radiografías anteroposterior y lateral en las que se objetiva la consolidación de la artrodesis.

tante, recientes estudios biomecánicos abogan por la colocación de 3 tornillos paralelos tibio-astragalinos mediales²⁴, con lo que se objetiva una consolidación estadísticamente significativa más precoz con esta configuración.

En ocasiones, cuando se opte por una artrodesis tibio-talo-calcánea (para que exista artrosis subastragalina o en prevención de su desarrollo), se emplearán los portales endoscópicos posteriores y la osteosíntesis se realizará con un clavo retrógrado²⁵. Los portales poste-

Tabla 1. Tabla comparativa de los estudios publicados en la bibliografía de artrodesis artroscópica de tobillo: tasa y tiempo de consolidación y tasa de complicaciones

Serie	Casos	Tasa de consolidación	Tiempo de consolidación	Complicaciones
Gougulias et al ¹⁵	78	97,9% varo/valgo < 15° 96,9% varo/valgo > 15°	12,5 semanas	Artrosis articulaciones adyacentes; infección superficial 1 caso
Collman et al ¹⁶	39	87,20%	47 días (37-70)	
Rippstein et al ¹⁷	28	93%	82% a las 6 semanas	
Ferkel y Hewitt ¹⁸	35	97%	11,8 semanas	3 pacientes estimulador (2 consolidado) 11 EMO
Winson et al ¹⁹	105	92%, 11 casos de varo/valgo > 10°	12 semanas	22 EMO 6 artrodesis subastragalinas 1 infección profunda/ 3 superficiales 1 fractura de estrés
Iglesias y Vilá ²⁰	30	96,60%	8,5 semanas	2 artrodesis subastragalinas 1 infección superficial 1 EMO

EMO: extracción del material de osteosíntesis.

riores son seguros y reproducibles y permiten abordar correctamente ambas superficies articulares^{3,25}.

Medicina basada en la evidencia

Cuando se analiza la evidencia científica y el grado de recomendación de la artrodesis artroscópica tibio-astragalina se encuentran, fundamentalmente, trabajos de niveles III y IV con un grado de recomendación B¹⁰.

Gestos prácticos recomendados

Se recomiendan 3 gestos prácticos:

1. Es importante restar 5 mm a la medición de la aguja guía de los tornillos canulados para asegurar una correcta compresión y no protruir en la articulación subastragalina.
2. En el momento de introducir el primer tornillo se debe retirar la segunda aguja guía para conseguir la coaptación del foco.
3. Retirar la óptica a medida que se introducen los tornillos para permitir la correcta compresión.

CONCLUSIONES

La cirugía de preservación articular debe ser el primer objetivo en el abordaje terapéutico de la artrosis

en el paciente joven. En ocasiones es necesario combinar distintas cirugías de forma inmediata o secuencial.

El desbridamiento artroscópico es una opción terapéutica en los estadios iniciales de la artrosis de tobillo, si bien se sabe que los mejores resultados se obtienen en el estadio 1. El papel del desbridamiento en estadios moderados y avanzados es limitado.

En el estadio 2, la limpieza y desbridamiento artroscópico debe asociarse siempre a otras técnicas de cirugía conservadora articular, como la artrodiastasis y las osteotomías periarticulares.

El “patrón oro” de la artrodesis, cuando no exista importante traslación astragalina anterior, necrosis ósea del astrágalo o desaxaciones superiores a los 15°, es la artrodesis artroscópica.

Bibliografía

1. Valderrabano V, Horisberger M, Russell I, Hugh Dougall H, Hintermann B. Etiology of ankle osteoarthritis. *Clin Orthop Relat Res.* 2009;467:1800-6.
2. Van Dijk CN, Verhagen R, Tol JL. Arthroscopy for problems after ankle fracture. *J Bone Joint Surg (Br).* 1997;79-B:280-4.
3. Van Dijk CN, Scholten PE, Krips R. A 2-portal endoscopic approach for diagnosis and treatment of posterior ankle pathology. *Arthroscopy.* 2000;8:871-6.
4. Vilà y Rico J, Vega J, Mellado MA, Golanó P. Hindfoot endoscopy for the treatment of posterior ankle impingement syndrome: A safe and reproducible technique. *Foot Ankle Surg.* 2014;20:174-9.
5. Ogilvie-Harris DJ, Sekyi-Otu A. Arthroscopic debridement for the osteoarthritic ankle. *Arthroscopy.* 1995;11:433-6.
6. Tol JL, Van Dijk CN, Verhagen R. Arthroscopic treatment of anterior impingement in the ankle. *J Bone Joint Surg (Br).* 2001;83-B:9-13.
7. Amendola A, Petrik J, Webster-Bogaert S. Ankle arthroscopy: Outcome in 79 consecutive patients. *Arthroscopy.* 1996;12:565-73.
8. Cerulli G, Caraffa A, Buompadre V, Bensi G. Operative arthroscopy of the ankle. *Arthroscopy.* 1992;8:537-40.
9. Scranton PE Jr, McDermott JE. Anterior tibiotalar spurs: a comparison of open versus arthroscopic debridement. *Foot Ankle.* 1992;13:125-9.
10. Glazebrook MA, Ganapathy V, Bridge MA, Stone JW, Allard JP. Evidence-based indications for ankle arthrodesis. *Arthroscopy.* 2009;25:1478-90.
11. Sameh A, Labib SA, Raikin SM, Lau JT, Anderson JG, SooHoo NF, et al. Joint Preservation Procedures for Ankle Arthritis. *Foot Ankle Int.* 2013;34:1040.
12. Tellisi N, Fragomen AT, Kleinman D, O'Malley MJ, Rozbruch SR. Joint preservation of the osteoarthritic ankle using distraction arthroplasty. *Foot Ankle Int.* 2009;30:318-25.
13. Brittberg M, Winalski CS. Evaluation of cartilage injuries and repair. *J Bone Joint Surg Am.* 2003;85-A Suppl 2:58-69.
14. Myerson MS, Quill G. Ankle arthrodesis. A comparison of an arthroscopic and an open method of treatment. *Clin Orthop Relat Res.* 1991;268:84-95.
15. Gougalias NE, Agarhangelidis FG, Parsons SW. Arthroscopic ankle arthrodesis. *Foot Ankle Int.* 2007;28:695-706.
16. Collman DR, Kaas MH, Schuberth JM. Arthroscopic ankle arthrodesis: factors influencing upon in 39 consecutive patients. *Foot Ankle Int.* 2006;27:1079-85.
17. Rippstein P, Kumar B, Müller M. Ankle arthrodesis using the arthroscopic technique. *Oper Orthop Traumatol.* 2005;17:442-56.
18. Ferkel RD, Hewitt M. Long-term results of arthroscopic ankle arthrodesis. *Foot Ankle Int.* 2005;26:275-80.
19. Winson IG, Robinson DE, Allen PE. Arthroscopic ankle arthrodesis. *J Bone Joint Surg Br.* 2005;87:343-7.
20. Iglesias-Durán E, Vilà y Rico J, Galván-Arnaldes FJ, Alcocer Pérez-España L. Arthrodesis artroscópica de tobillo. *Rev Pie Tobillo.* 2004;XVIII:40-6.
21. Nielsen KK, Linde F, Jensen NC. The outcome of arthroscopic and open surgery ankle arthrodesis: a comparative retrospective study on 107 patients. *Foot Ankle Surg.* 2008;14:153-7.
22. Cobb TK, Gabrielsen TA, Campbell DC 2nd, Wallrichs SL, Ilstrup DM. Cigarette smoking and non-union after ankle arthrodesis. *Foot Ankle.* 1994;15:64-7.
23. Townshend D, Di Silvestro M, Krause F, Penner M, Younger A, Glazebrook M, et al. Arthroscopic versus open ankle arthrodesis: A multicenter comparative case series. *J Bone Joint Surg Am.* 2013;95:98-102.
24. Yoshimura I, Kanazawa K, Takeyama A, Ida T, Hagio T, Angthong C, et al. The effect of screw position and number on the time to union of arthroscopic ankle arthrodesis. *Arthroscopy.* 2012;28:1882-8.
25. Vilà y Rico J, Rodríguez-Martín J, Parra Sánchez G, Martí López-Amor C. Arthroscopic tibiotalar calcaneal arthrodesis with locked retrograde compression nail. *J Foot Ankle Surg.* 2013;52:523-8.