



Otras imágenes preseleccionadas para el Premio Pau Golanó

Creación de un portal transeptal Creating a transeptal portal

D. García-Germán¹⁻³, P. Crespo^{4,5}, V. Herrero¹, C. Ávila¹

¹ Hospital Universitario Puerta de Hierro-Majadahonda. Madrid

² Hospital Universitario HM-Torrelodones. Madrid

³ Clínica DKF. Madrid

⁴ Hospital Universitario Ramón y Cajal. Madrid

⁵ Hospital Universitario HM-Sanchinarro. Madrid

Correspondencia:

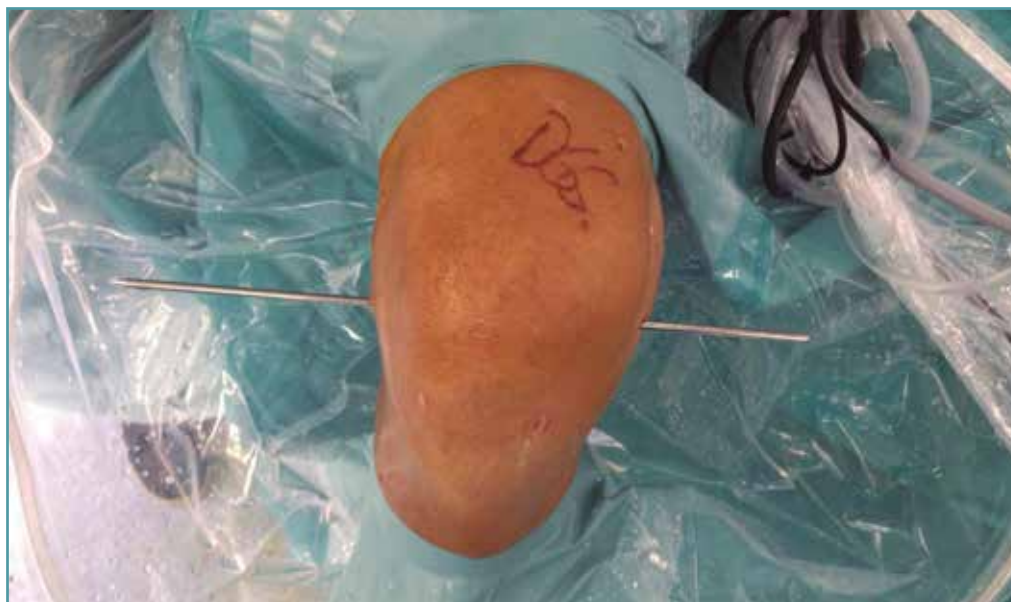
Dr. Diego García-Germán Vázquez

Correo electrónico: diegoggerman@gmail.com

Recibido el 8 de febrero de 2019
Aceptado el 28 de marzo de 2019
Disponible en Internet: abril de 2019

La creación de un portal "transeptal" consiste en la apertura parcial del septo posterior, permitiendo el libre paso de la óptica y el instrumental entre am-

bos compartimentos posteriores. Existen diversas técnicas para la realización del acceso transeptal. La variante descrita por Louisia *et al.*⁽¹⁾ incluye el paso



<https://doi.org/10.24129/j.reaca.26165.fs1902009>

© 2019 Fundación Española de Artroscopia. Publicado por Imaidea Interactiva en FONDOSCIENCE® (www.fondoscience.com). Este es un artículo Open Access bajo la licencia CC BY-NC-ND (www.creativecommons.org/licenses/by-nc-nd/4.0/).

de un tallo de Wissinger desde el portal posterolateral al posteromedial perforando el septo posterior. Puede ser de gran utilidad en aquellos casos en los que la creación de un portal posterior está comprometida por la presencia de intensa sinovitis u osteofitos en la escotadura intercondílea que impidan una adecuada visión transescotadura.

Bibliografía

1. Louisia S, Charrois O, Beaufile P. Posterior "back and forth" approach in arthroscopic surgery on the posterior knee compartments. *Arthroscopy*. 2003 Mar;19(3):321-5.