



Imagen de portada

Avulsión proximal de los ligamentos radiocarpianos volares extrínsecos tras luxación radiocarpiana

Proximal avulsion of the extrinsic volar radiocarpal ligaments following radiocarpal dislocation

J. O. Sous Sánchez

Unidad de Cirugía de Mano. Hospital Universitario Fundación Jiménez Díaz. Madrid

Correspondencia:

Dr. José O. Sous Sánchez

Correo electrónico: joseosous@gmail.com

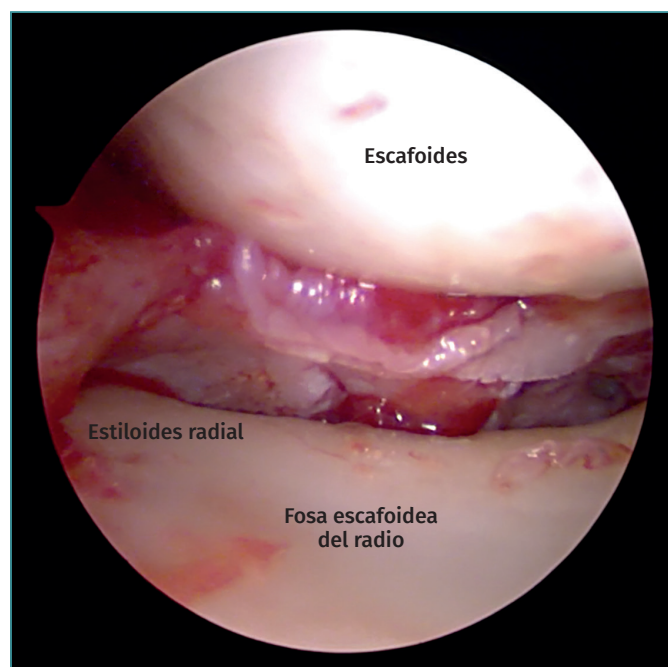
Recibido el 24 de abril de 2020

Aceptado el 17 de noviembre de 2021

Disponible en Internet: diciembre de 2021

Visión artroscópica a través del portal radiocarpiano dorsal 3/4 en una muñeca derecha de un paciente tras un episodio traumático agudo de luxación radiocarpiana dorsal pura (Dumontier tipo 1), previamente reducida

de forma cerrada. Se aprecia una lesión completa por avulsión proximal de los ligamentos radiocarpianos volares extrínsecos: radioescafo grande, radiolunar largo y corto.



<https://doi.org/10.24129/j.reaca.28474.fs2004030>

© 2021 Fundación Española de Artroscopia. Publicado por Imaidea Interactiva en FONDOSCIENCE® (www.fondoscience.com). Este es un artículo Open Access bajo la licencia CC BY-NC-ND (www.creativecommons.org/licenses/by-nc-nd/4.0/).