




# Revista Española de Artroscopia y Cirugía Articular

[www.elsevier.es/artroscopia](http://www.elsevier.es/artroscopia)



## Artículo de revisión

# Técnicas de posicionamiento y abordaje en artroscopia de cadera. Portales



Enrique Sandoval<sup>a,\*</sup> y David Cimas<sup>b</sup>

<sup>a</sup> Servicio de Traumatología y Cirugía Ortopédica, Hospital Universitario Severo Ochoa, Leganés, Madrid, España

<sup>b</sup> Servicio de Traumatología y Cirugía Ortopédica, Hospital Nuestra Señora de América, Madrid, España

### INFORMACIÓN DEL ARTÍCULO

Historia del artículo:

Recibido el 22 de octubre de 2015

Aceptado el 18 de enero de 2016

On-line el 20 de febrero de 2016

Palabras clave:

Artroscopia de cadera

Abordaje artroscópico de cadera

Resultados funcionales

Portales

Posicionamiento

Keywords:

Hip arthroscopy

Hip arthroscopic access

Outcomes

Portals

Positioning

### R E S U M E N

La cirugía artroscópica de cadera puede llevarse a cabo con el paciente en diferentes posiciones y a través de diversos abordajes a la articulación. Estas variaciones se han relacionado con la capacidad técnica del cirujano durante el procedimiento, el resultado funcional y la aparición de complicaciones. El objetivo de este trabajo es describir estas variables y exponer racionalmente sus características.

© 2016 Fundación Española de Artroscopia. Publicado por Elsevier España, S.L.U. Este es un artículo Open Access bajo la CC BY-NC-ND licencia (<http://creativecommons.org/licencias/by-nc-nd/4.0/>).

### Positioning techniques and arthroscopic access in hip arthroscopy. Portals

### A B S T R A C T

Hip arthroscopy can be performed with the patient in different positions, and by different accesses to the joint. These variations have been associated with the technical capacity of the surgeon during the procedure, the functional outcomes, and the occurrence of complications. The aim of this paper is to describe these variables and rationally review their characteristics.

© 2016 Fundación Española de Artroscopia. Published by Elsevier España, S.L.U. This is an open access article under the CC BY-NC-ND license (<http://creativecommons.org/licenses/by-nc-nd/4.0/>).

## Introducción

Como la mayor parte de intervenciones quirúrgicas en cirugía articular, el posicionamiento y la vía de abordaje a la

estructura anatómica interesada puede variar, ofreciendo diferentes ventajas e inconvenientes para el cirujano. Dentro de la artroscopia de cadera, el choque femoroacetabular (CFA) junto con la patología del labrum constituyen la indicación más frecuente, condicionando tanto la colocación del paciente

\* Autor para correspondencia.

Correo electrónico: [sandoval.en@gmail.com](mailto:sandoval.en@gmail.com) (E. Sandoval).

<http://dx.doi.org/10.1016/j.reaca.2016.01.003>

2386-3129/© 2016 Fundación Española de Artroscopia. Publicado por Elsevier España, S.L.U. Este es un artículo Open Access bajo la CC BY-NC-ND licencia (<http://creativecommons.org/licencias/by-nc-nd/4.0/>).

como el abordaje. Por otro lado, la patología peritrocantérea y la del espacio subglúteo precisan portales específicos para el acceso artroscópico a estos compartimentos. Tanto la técnica quirúrgica como los resultados de los procedimientos artroscópicos de cadera se han relacionado con el tipo de abordaje<sup>1-5</sup>.

La anatomía artroscópica de la cadera distingue 2 espacios principales que condicionan el acceso: el intraarticular y el extraarticular. El intraarticular comprende las estructuras que se encuentran dentro y en íntima relación con la cápsula articular de la cadera, que a su vez se subdividen en 2 compartimentos: el central, constituido por la superficie articular coxofemoral propiamente dicha y sus estructuras capsuloligamentosas, y el periférico, formado por el cuello femoral y las estructuras comprendidas entre este y la cápsula articular. Para el acceso al compartimento central es preciso aplicar tracción a la articulación, independientemente del abordaje utilizado. Por este motivo, es necesario el uso de una mesa de tracción o dispositivos especialmente diseñados para tal fin, como los dispositivos de tracción acoplables a la mesa quirúrgica (*Distractor Lateral Smith & Nephew, Smith & Nephew Endoscopy*, Andover, MA, EE. UU.) o los distractores de cadera tipo fijador externo.

## Posicionamiento

Las opciones de posicionamiento habitual en cirugía artroscópica de cadera son 2: decúbito supino y decúbito lateral<sup>6,7</sup>. La primera representa la posición más extendida en nuestro medio, y se caracteriza por su sencillez y su familiaridad para la mayor parte de cirujanos (tabla 1). El posicionamiento en decúbito prono es poco habitual en nuestro medio, y se ha utilizado para el abordaje del espacio subglúteo.

Para el correcto acceso a la articulación es necesario que la técnica anestésica proporcione un bloqueo motor adecuado. Tanto la anestesia intradural como la general con bloqueo neuromuscular es capaz de alcanzar este objetivo; sin embargo, en caso de optarse por una anestesia epidural pura es recomendable el uso de fármacos y dosis que proporcionen un bloqueo motor completo además de la analgesia. El bloqueo del plexo lumbar es una técnica que permite una correcta analgesia postoperatoria<sup>8,9</sup>. En nuestra experiencia, esta última es capaz de proporcionar una analgesia y un bloqueo motor adecuados

para su uso como técnica anestésica intraoperatoria, permitiendo el ahorro de fármacos por vía sistémica o espinal.

El paciente se coloca sobre una mesa de tracción previa protección de ambos pies y tobillos y de la región perineal mediante el uso de un poste especialmente almohadillado. La cadera a intervenir se abduce unos 25°, lo que hace que, al aplicar tracción, el vector resultante sea paralelo al cuello femoral y no a la diáfisis<sup>10</sup>. Sin embargo, existen artroscopistas que prefieren aplicar una ligera aducción a la cadera en tracción con objeto de abrir el espacio articular lateralmente y prevenir el acceso translabral o el *scuffing* (lesión condral «de paso») de la cabeza femoral. El uso de instrumental específico para la artroscopia de cadera minimiza asimismo esta última complicación, cuya frecuencia es elevada según algunas series<sup>11-13</sup>. Hay autores que recomiendan el posicionamiento en una leve extensión para evitar tensión sobre el nervio ciático<sup>13</sup>; por el contrario, la flexión de la cadera unos 10° facilita el abordaje, dado que relaja las estructuras capsulares anteriores<sup>14</sup>. Una rotación interna de unos 15° lleva el fémur a una posición neutra con la rótula al cénit. El miembro contrario se coloca en la mesa quirúrgica y se aplica sobre él la «contratracción» necesaria para que la pelvis no se desplace al distraer la cadera a intervenir. El posicionamiento en supino permite liberar la tracción de forma sencilla y colocar la cadera en cierta flexión para trabajar más cómodamente en el compartimento periférico. Algunos autores han descrito sistemas específicos de tracción de la cadera mediante un fijador externo aplicado a modo de distractor durante el acto quirúrgico, que no precisan el uso de mesa de tracción<sup>15</sup>.

El posicionamiento en decúbito lateral permite una colocación más cómoda del instrumental y del equipo quirúrgico (tabla 1); el uso de dispositivos de tracción ha facilitado la colocación en esta posición, más compleja en una mesa ortopédica convencional pese a que sigue los mismos principios que el decúbito supino. El trocánter mayor constituye una referencia anatómica palpable durante toda la cirugía, y el acceso posterolateral resulta más sencillo en esta posición. El abordaje *fuera-dentro* en decúbito lateral resulta más complejo y se prefiere el decúbito supino en estos casos.

## Abordaje

Una vez posicionada, se puede abordar la articulación coxofemoral a través de una vía que accede, en primer lugar, al espacio intracapsular (abordaje *anatómico, todo dentro* o *all inside*) o al extracapsular (abordaje *fuera-dentro* o *outside-in*) (tabla 2). En la descripción clásica del abordaje *todo dentro* se accede directamente al compartimento central bajo control fluoroscópico, aunque hay autores que utilizan el abordaje al compartimento periférico primero<sup>16-19</sup>. Para acceder al compartimento central, es necesario aplicar tracción. La cantidad a aplicar se limita a la mínima necesaria para lograr una apertura del espacio articular hasta unos 10-15 mm (típicamente son necesarios unos 11-22 kg), que normalmente se corresponde con un *pop* audible que indica que el labrum ha perdido su contacto con la cabeza femoral debido a la distracción, liberándose parte de la presión negativa articular. El *fenómeno de vacío* consiste en una imagen fluoroscópica radiotransparente apreciable en el espacio articular sobre el que se ha

**Tabla 1 – Características de los tipos de posicionamiento del paciente**

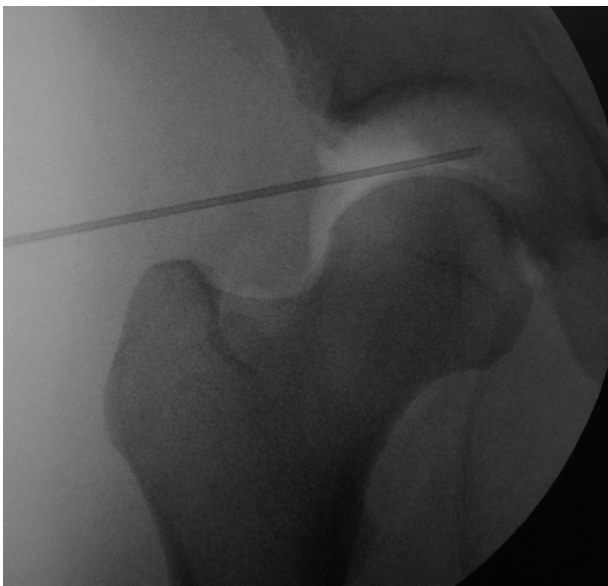	Decúbito supino	Decúbito lateral
Características	- Acceso sencillo del tubo de radioscopia - Facilita el abordaje <i>fuera-dentro</i> - Acceso más sencillo a región anterior	- Disposición cómoda de los instrumentos y cirujanos - Trocánter mayor más evidente como referencia anatómica - Acceso más sencillo a región posterolateral

**Tabla 2 – Ventajas e inconvenientes de los abordajes artroscópicos a la cadera**

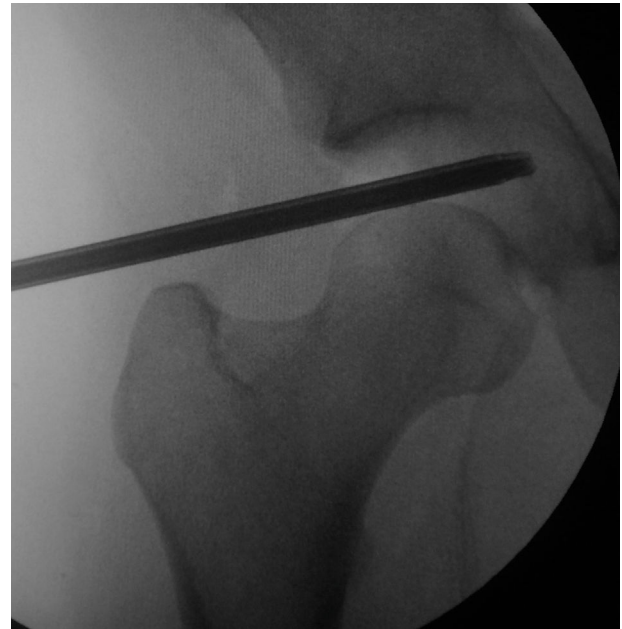	Todo dentro	Fuera-dentro
Ventajas	<ul style="list-style-type: none"> <li>- Abordaje limitado</li> <li>- Resultados contrastados</li> <li>- Complicaciones mínimas</li> <li>- Facilita el cierre capsular</li> </ul>	<ul style="list-style-type: none"> <li>- «Menor» dificultad técnica</li> <li>- No precisa tracción inicial, menor tiempo de tracción</li> <li>- No precisa radioscopia</li> <li>- Óptica 30° e instrumental no específico</li> </ul>
Inconvenientes	<ul style="list-style-type: none"> <li>- «Mayor» dificultad técnica</li> <li>- Óptica de 70° e instrumental específico</li> <li>- Precisa tracción inicial</li> <li>- Precisa radioscopia</li> </ul>	<ul style="list-style-type: none"> <li>- Menor número de estudios sobre sus resultados</li> <li>- Dificulta el cierre capsular, potencial inestabilidad</li> </ul>

aplicado la tracción. La inyección de suero salino ejerce un efecto liberador de la presión negativa articular y permite reducir la cantidad de fuerza necesaria para la distracción; otra opción, que además confirma un acceso intraarticular correcto, consiste en inyectar aire ambiental, que dibuja un artrograma coxofemoral (fig. 1). En caso de no obtener la distracción adecuada, es necesario considerar otras opciones como el abordaje *fuera-dentro* o el del compartimento periférico primero, que no precisan de tracción inicial<sup>1,2,18</sup>. Es importante controlar el tiempo y la cantidad de tracción aplicada durante la cirugía, dado que se ha relacionado con la presentación de complicaciones posquirúrgicas como la apraxia sensitiva de la región pudenda, la apraxia del nervio ciático y la lesión de la mucosa perineal<sup>20</sup>.

Mediante el uso de unos dilatadores y un instrumental específico (fig. 2), se introduce un artroscopio con una

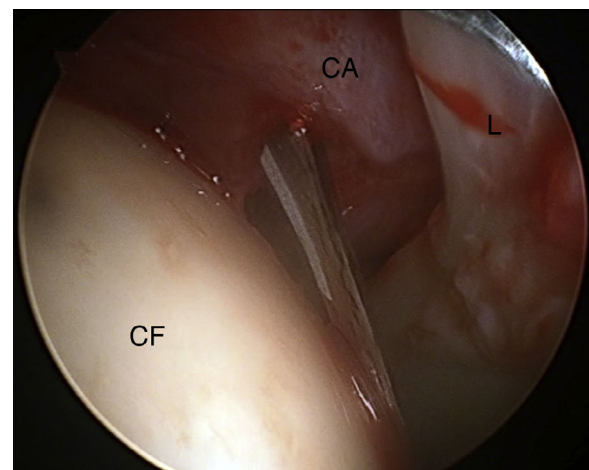


**Figura 1 – Artrograma aéreo coxofemoral en abordaje todo dentro.**

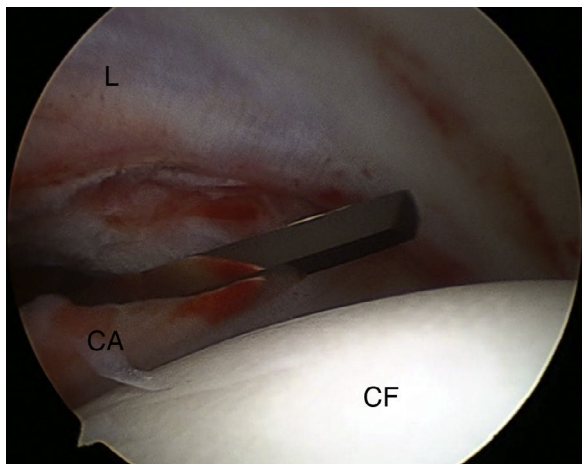


**Figura 2 – Uso de dilatadores para el acceso al compartimento central en abordaje todo dentro.**

óptica de 70° que permite valorar las estructuras del compartimento central como el cartilago articular, el labrum y el ligamento redondo. Este abordaje permite limitar la capsulotomía a lo estrictamente necesario para poder trabajar de forma confortable (figs. 3 y 4). Una vez hecha la valoración del compartimento central se puede liberar la tracción y comenzar el trabajo en el periférico. La posición ideal para abordar este compartimento es la flexión de unos 40°-50° de la cadera<sup>17</sup>. Siguiendo la técnica clásica, se realiza una capsulotomía longitudinal que permite la correcta visualización de la deformidad tipo cam tanto en la región central como en la más lateral de la unión cabeza-cuello. En la actualidad, existe una tendencia a evitar capsulotomías que atraviesen el ligamento iliofemoral, y hay cirujanos que optan por llevar a



**Figura 3 – Capsulotomía anterior en seco con bisturí artroscópico en abordaje todo dentro (cadera derecha). CA: cápsula articular; CF: cabeza femoral; L: labrum.**



**Figura 4 – Capsulotomía lateral con bisturí artroscópico en abordaje todo dentro (cadera derecha). CA: cápsula articular; CF: cabeza femoral; L: labrum.**

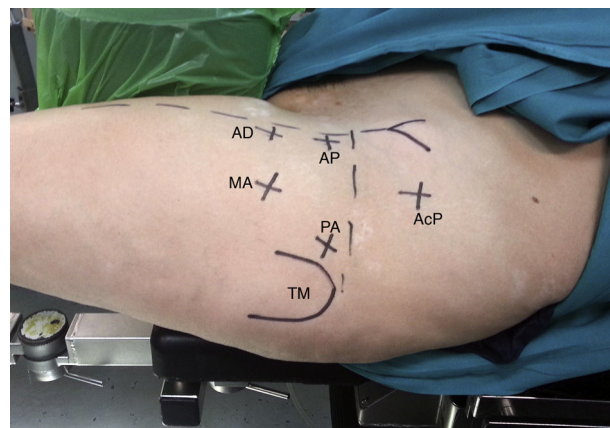
cabo una tracción capsular en «tienda de campaña», a través hilos de sutura en la región medial y lateral que permitan elevar la cápsula anterior en vez de seccionarla, minimizando el riesgo de inestabilidad<sup>21-23</sup>. De similar modo y posicionándose primero en el compartimento periférico mediante portales específicos, se puede llevar a cabo una técnica de «inflado» o *ballooning* capsular, que ofrece una excelente visibilidad con una preservación máxima de la cápsula<sup>17-19</sup>.

## Portales

Existe una gran variedad de portales para acceder a la cadera y, pese a que se describieron en relación con cada abordaje artroscópico, presentan gran similitud entre ellos<sup>3,24,25</sup>. En caso de patología peritrocantérea o del espacio subglúteo, el abordaje se realiza de forma directa a las estructuras implicadas a través de portales específicos.

### Abordaje todo dentro

Para la artroscopia de cadera en pacientes diagnosticados de CFA mixto se utilizan típicamente 3 portales, aunque es posible llevar a cabo la cirugía con el uso de únicamente 2. La localización y el orden de los portales dependen del tipo de abordaje a utilizar. En el abordaje *todo dentro* el primer portal es el paratrocantérico anterior o anterolateral (PA), que se encuentra aproximadamente un centímetro anterior y distal a la punta del trocánter mayor (fig. 5). Este portal permite un acceso relativamente seguro al compartimento central, siempre que contemos con la tracción adecuada. El siguiente portal, según la técnica clásica, sería el portal anterior proximal (AP), que se localiza en el punto de corte entre la línea que une el trocánter mayor y la línea que va desde la espina iliaca anterosuperior (EIAS) hasta la rótula. Este portal se lleva a cabo mediante visualización directa desde el compartimento central una vez se ha realizado el portal de visión (PA). El tercer portal, útil para el trabajo sobre la deformidad tipo cam y para la adecuada orientación de los anclajes artroscópicos en caso

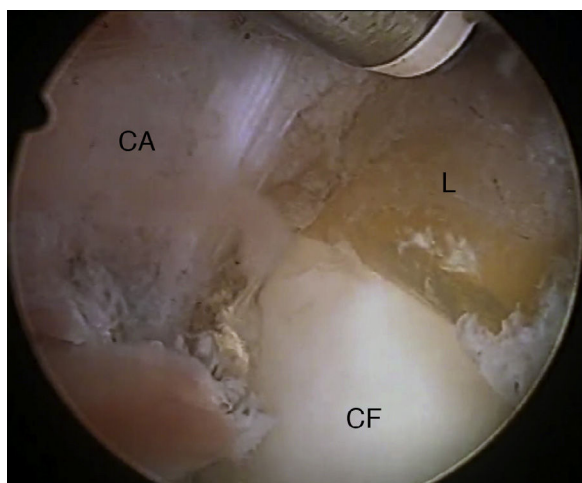


**Figura 5 – Portales habituales en abordaje todo dentro (cadera derecha). AcP: portal accesorio proximal; AD: portal anterior distal; AP: portal anterior proximal; MA: portal medioanterior; PA: portal paratrocantérico anterior o anterolateral; TM: trocánter mayor.**

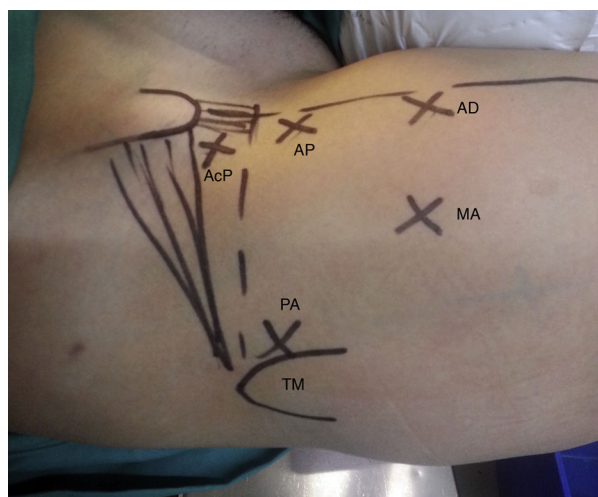
de reinsertaciones del labrum, sería el portal anterior distal (AD), a unos 2-3 cm del previo en dirección a la rótula. Este portal ha sufrido modificaciones técnicas que han llevado a su emplazamiento unos 2-3 cm lateral, denominándose medio-anterior (*mid-anterior* [MA]). Esta localización permite un «ángulo de ataque» más adecuado en el trabajo sobre el labrum, minimizando el riesgo de penetración intraarticular del cotilo al colocar los implantes y evitando problemas de «choque» por la proximidad entre sí del instrumental artroscópico cuando se utilizan el AP y el AD<sup>16,25,26</sup>. Además, el trayecto del MA se aleja del nervio femorocutáneo lateral, disminuyendo su probabilidad de lesión iatrogénica<sup>27,28</sup>. Por ello, este es el portal de trabajo preferido por gran cantidad de artroscopistas, muchos de los cuales prescinden del AP, utilizando únicamente 2 portales en total. El portal paratrocantérico posterior o posterolateral (PP) permite el acceso a la fosa acetabular y al ligamento transversal, así como a las estructuras capsulares más posterolaterales. Su uso en la artroscopia por CFA se limita a la resección de las deformidades óseas en esta zona o a la extracción de cuerpos libres intraarticulares. Otro portal de uso frecuente es el distal anterolateral (DALA), que permite el acceso a la región capsular anterior más distal en caso de precisar capsulotomías amplias.

### Abordaje fuera-dentro

El abordaje *fuera-dentro* recrea un abordaje abierto por vía anterior a la cadera; se inicia creando un espacio virtual precapsular triangulando con 2 elementos romos, como la vaina del artroscopio con su obturador y un tallo de Wissinger. Tras la irrigación, la visualización de la cápsula anterior con una óptica de 30° permite una capsulotomía similar a la del abordaje de Smith-Petersen (fig. 6). Pese a que este abordaje se puede llevar a cabo mediante el uso de los portales clásicos<sup>3</sup>, se describieron portales específicos para el mismo (fig. 7)<sup>1,2</sup>. El portal de visión está situado en el punto de corte entre la línea que une el trocánter mayor y la línea que va desde la EIAS hasta la rótula, emplazamiento similar al AP, mientras que el



**Figura 6 – Capsulotomía anterior con terminal de radiofrecuencia en abordaje fuera-dentro (cadera izquierda). CA: cápsula articular; CF: cabeza femoral; L: labrum.**



**Figura 7 – Portales habituales en abordaje fuera-dentro (cadera izquierda). AcP: portal accesorio proximal; AD: portal anterior distal; AP: portal anterior proximal; MA: portal medioanterior; PA: portal paratrocantérico anterior o anterolateral; TM: trocánter mayor.**

portal de trabajo se sitúa a unos 4-5 cm distales y 2 cm laterales a esta línea. Este abordaje atraviesa el plano intermuscular entre el sartorio y el tensor de la fascia lata. Mediante esta técnica se accede en primer lugar al compartimento periférico, y el acceso ulterior al compartimento central requiere igualmente el uso de tracción y, recomendablemente, de una óptica de 70° a través de un tercer portal PA. Pese a que originalmente se llevaba a cabo una capsulectomía franca, la preservación capsular también es la tendencia actual en el abordaje *fuera-dentro*, limitando la capsulotomía a la rama transversa de la misma y elevando o retrayendo la cápsula para trabajar en el compartimento periférico. Mediante el uso de suturas transcapsulares y/o anclajes, se puede proceder a su cierre tras el trabajo en el compartimento periférico<sup>29</sup>.

### Abordaje peritrocantéreo

El abordaje al compartimento peritrocantéreo se ha utilizado en el tratamiento de la bursitis trocantérea y la cadera en resorte externa. Actualmente, se han ampliado las indicaciones para el tratamiento de las roturas del tendón glúteo y la patología del espacio subglúteo<sup>10,30,31</sup>. Habitualmente, se utilizan al menos 2 portales —cuya principal referencia anatómica es el trocánter mayor— que se sitúan unos 5 cm proximal y distalmente al mismo y en línea con él, o ligeramente posteriores. Algunos cirujanos utilizan un tercer portal de visión unos 3-4 cm anterior al trocánter mayor, formando un triángulo con los otros 2 portales; este portal mejora la capacidad de trabajo en el tratamiento del complejo espacio subglúteo<sup>32</sup>.

### Conclusiones

La artroscopia de cadera es una técnica versátil y en constante evolución. En relación con la colocación en la mesa quirúrgica, el objetivo consiste en proporcionar un «ambiente estable» en el quirófano, garantizando la seguridad del paciente y facilitando 2 elementos clave en este procedimiento: el abordaje y la tracción del miembro intervenido. Muchos autores han descrito la efectividad del tratamiento artroscópico de la cadera tanto en decúbito supino como en decúbito lateral<sup>6,7,13,24,33,34</sup>.

En el tratamiento del CFA mediante el abordaje *todo dentro* se han comunicado resultados funcionales satisfactorios y similares a la cirugía abierta, minimizando las complicaciones y acortando los tiempos de recuperación<sup>34-39</sup>. Sin embargo, asocia una larga curva de aprendizaje<sup>40-42</sup>, lo que en parte motivó el desarrollo de un abordaje alternativo *fuera-dentro*, que facilitaba técnicamente el procedimiento y con el que se comunicaron tiempos de cirugía más cortos, lo que hizo que se extendiera rápidamente en nuestro medio<sup>2</sup>. Con respecto a los resultados de este abordaje, son menos los trabajos de los que se dispone<sup>1,2</sup>. Mediante estudios comparativos recientes, se ha podido concluir que no existen diferencias en los resultados funcionales entre ambos abordajes<sup>5</sup>. Sin embargo, estratificando los resultados según la edad, los resultados funcionales absolutos parecen ser favorables al abordaje *todo dentro* en menores de 35 años. La presencia de complicaciones es baja y comparable entre ambos abordajes, salvo por una aparente mayor presencia de calcificaciones heterotópicas en el *fuera-dentro*<sup>5</sup>. Se precisan más estudios a este respecto para profundizar en su conocimiento.

En conclusión, dada la ausencia de evidencia a favor de un posicionamiento u otro, es recomendable que cada cirujano utilice aquella con la que se encuentre más cómodo o familiarizado. En relación con el abordaje, el *todo dentro* ofrece unos resultados funcionales predecibles y satisfactorios; sin embargo, resulta igualmente efectivo el *fuera-dentro* en pacientes mayores de 35 años y más sencillo en caso de cirujanos que se estén iniciando en la artroscopia de cadera. Se debe prestar atención a la presencia de calcificaciones heterotópicas, especialmente en aquellos pacientes tratados mediante abordaje *fuera-dentro*. Se precisan estudios bien diseñados para mejorar el nivel de evidencia respecto a estas variables.

## Conflicto de intereses

Los autores declaran no tener ningún conflicto de intereses.

## BIBLIOGRAFÍA

- Horisberger M, Brunner A, Herzog RF. Arthroscopic treatment of femoroacetabular impingement of the hip: A new technique to access the joint. *Clin Orthop Relat Res.* 2010;468:182-90.
- Margalet E, Mediavilla I, Marin O. Nuevo abordaje artroscópico de la cirugía de cadera: técnica out-inside. *Cuad Artrosc.* 2010;17:27-35.
- Thaunat M, Murphy CG, Chatellard R, Sonnerly-Cottet B, Graveleau N, Laude F, et al. Capsulotomy first: A novel concept for hip arthroscopy. *Arthrosc Tech.* 2014;3:e599-603.
- Byrd JWT, Jones KS. Arthroscopic management of femoroacetabular impingement: Minimum 2-year follow-up. *Arthroscopy.* 2011;27:1379-88.
- Sandoval E. Artroscopia de cadera en el tratamiento del choque femoroacetabular: comparación entre los resultados del abordaje todo-dentro y fuera-dentro. Universidad Complutense de Madrid; 2014. Tesis doctoral.
- Glick JM, Sampson TG, Gordon RB, Behr JT, Schmidt E. Hip arthroscopy by the lateral approach. *Arthroscopy.* 1987;3:4-12.
- Byrd JW. Hip arthroscopy utilizing the supine position. *Arthroscopy.* 1994;10:275-80.
- YaDeau JT, Tedore T, Goytizolo EA, Kim DH, Green DS, Kelly BT, et al. Lumbar plexus block reduces pain after hip arthroscopy: A prospective randomized controlled trial. *Anesth Analg.* 2012;115:968-72.
- Rade MC, YaDeau J, Tedore T, Goytizolo E, Kim D. Lumbar plexus block for pain control after hip arthroscopy. A randomized controlled trial. *Reg Anesth Pain Med.* 2011;2011.
- Kelly B, Williams R, Philippon M. Hip arthroscopy: Current indications, treatment options, and management issues. *Am J Sports Med.* 2003;31:1020-37.
- Ilizaliturri VM. Complications of arthroscopic femoroacetabular impingement treatment: A review. *Clin Orthop Relat Res.* 2009;467:760-8.
- Sampson TG. Complications of hip arthroscopy. *Clin Sports Med.* 2001;20:831-5.
- Byrd JW. Hip arthroscopy: The supine position. *Clin Sports Med.* 2001;20:703-31.
- McCarthy J. Hip arthroscopy: Applications and technique. *J Am Acad Orthop Surg.* 1995;3:115-22.
- Flecher X, Dumas J, Argenson J-N. Is a hip distractor useful in the arthroscopic treatment of femoroacetabular impingement? *Orthop Traumatol Surg Res.* 2011;97:381-8.
- Rupp R, Duggan B. Peripheral versus central compartment starting point in hip arthroscopy for femoroacetabular impingement. *Orthopedics.* 2012;35:e148-53.
- Wettstein M, Dienst M. Arthroscopy of the peripheral compartment of the hip. *Oper Tech Orthop.* 2005;15:225-30.
- Dienst M, Seil R, Kohn DM. Safe arthroscopic access to the central compartment of the hip. *Arthroscopy.* 2005;21:1510-4.
- Dienst M. Hip arthroscopy: Technique and anatomy. *Oper Tech Sports Med.* 2005;13:13-23.
- Papavasilou AV, Bardakos NV. Complications of arthroscopic surgery of the hip. *Bone Joint Res.* 2012;1:131-44.
- Matsuda DK. Acute iatrogenic dislocation following hip impingement arthroscopic surgery. *Arthroscopy.* 2009;25:400-4.
- Benali Y, Katthagen BD. Hip subluxation as a complication of arthroscopic debridement. *Arthroscopy.* 2009;25:405-7.
- Mei-Dan O, McConkey MO, Brick M. Catastrophic failure of hip arthroscopy due to iatrogenic instability: Can partial division of the ligamentum teres and iliofemoral ligament cause subluxation? *Arthroscopy.* 2012;28:440-5.
- Glick JM, Sampson TG. Hip arthroscopy by the lateral approach. *Oper Tech Orthop.* 2005;15:218-24.
- Thomas Byrd JW. Modified anterior portal for hip arthroscopy. *Arthrosc Tech.* 2013;2:e337-9.
- Chow RM, Owens CJ, Krych AJ, Levy BA. Arthroscopic labral repair in the treatment of femoroacetabular impingement. *Arthrosc Tech.* 2013;2:e333-6.
- Byrd JW, Pappas JN, Pedley MJ. Hip arthroscopy: An anatomic study of portal placement and relationship to the extra-articular structures. *Arthroscopy.* 1995;11:418-23.
- Robertson WJ, Kelly BT. The safe zone for hip arthroscopy: A cadaveric assessment of central, peripheral, and lateral compartment portal placement. *Arthroscopy.* 2008;24:1019-26.
- Cuéllar Ayestarán A, Cuéllar Ayestarán A, Sánchez Sobrino A, Cuéllar Gutiérrez R. Reconstrucción capsular tras artroscopia de cadera mediante anclaje. *Rev Esp Artrosc Cir Articul.* 2015;22:110-5.
- Ilizaliturri VM, Martínez-Escalante FA, Chaidez PA, Camacho-Galindo J. Endoscopic iliotibial band release for external snapping hip syndrome. *Arthroscopy.* 2006;22:505-10.
- Ilizaliturri VM, Camacho-Galindo J. Endoscopic treatment of snapping hips, iliotibial band, and iliopsoas tendon. *Sports Med Arthrosc.* 2010;18:120-7.
- Domb BG, Nasser RM, Botser IB. Partial-thickness tears of the gluteus medius: Rationale and technique for trans-tendinous endoscopic repair. *Arthroscopy.* 2010;26:1697-705.
- Diulus CA, Krebs VE, Hanna G, Barsoum WK. Hip arthroscopy technique and indications. *J Arthroplasty.* 2006;21 Suppl. 1:68-73.
- Philippon MJ, Briggs KK, Yen Y-M, Kuppersmith DA. Outcomes following hip arthroscopy for femoroacetabular impingement with associated chondrolabral dysfunction: Minimum two-year follow-up. *J Bone Joint Surg Br.* 2009;91:16-23.
- Botser IB, Smith TW, Nasser R, Domb BG. Open surgical dislocation versus arthroscopy for femoroacetabular impingement: A comparison of clinical outcomes. *Arthroscopy.* 2011;27:270-8.
- Cooper AP, Basheer SZ, Maheshwari R, Regan L, Madan SS. Outcomes of hip arthroscopy. A prospective analysis and comparison between patients under 25 and over 25 years of age. *Br J Sports Med.* 2013;47:234-8.
- McCormick F, Nwachukwu BU, Alpaugh K, Martin SD. Predictors of hip arthroscopy outcomes for labral tears at minimum 2-year follow-up: The influence of age and arthritis. *Arthroscopy.* 2012;28:1359-64.
- Larson CM, Giveans MR. Arthroscopic debridement versus refixation of the acetabular labrum associated with femoroacetabular impingement. *Arthroscopy.* 2009;25:369-76.
- Byrd JW, Jones KS. Prospective analysis of hip arthroscopy with 10-year followup. *Clin Orthop Relat Res.* 2010;468:741-6.
- Hoppe DJ, de Sa D, Simunovic N, Bhandari M, Safran MR, Ayeni OR, et al. The learning curve for hip arthroscopy: A systematic review. *Arthroscopy.* 2014;30:389-97.
- Lee YK, Ha YC, Hwang DS, Koo KH. Learning curve of basic hip arthroscopy technique: CUSUM analysis. *Knee Surg Sports Traumatol Arthrosc.* 2013;21:1940-4.
- Dietrich F, Ries C, Eiermann C, Miehleke W, Sobau C. Complications in hip arthroscopy: Necessity of supervision during the learning curve. *Knee Surg Sports Traumatol Arthrosc.* 2014;22:953-8.