

Original

Resultados del tratamiento artroscópico del Bankart óseo agudo mediante técnica de Porcellini-Sugaya original y modificada en doble hilera

C. Fernández Gallego¹, S. Moros Marco², J. M. García Pequerul², J. L. Ávila Lafuente²

¹ Complejo Asistencial Universitario de Salamanca

² Hospital MAZ Zaragoza

Correspondencia:

Dra. Cristina Fernández Gallego

Correo electrónico: cristinafg22@gmail.com

Recibido el 5 de julio de 2022

Aceptado el 3 de enero de 2023

Disponible en Internet: abril de 2023

RESUMEN

Objetivo: analizar los resultados obtenidos del tratamiento artroscópico de la lesión aguda de Bankart óseo, utilizando la técnica de Porcellini-Sugaya y su modificación en doble hilera.

Métodos: revisión retrospectiva de pacientes con diagnóstico de lesión aguda de Bankart óseo entre los años 2017 y 2022, intervenidos por vía artroscópica mediante 2 técnicas quirúrgicas, la técnica original Porcellini-Sugaya y la modificada en doble hilera. Se analizaron los tiempos quirúrgicos, el número de implantes utilizados, las complicaciones, el rango de movilidad activa al final del seguimiento, la escala de valoración clínica Disabilities of the Arm, Shoulder and Hand (DASH) y el tiempo de baja laboral.

Resultados: se revisaron 12 pacientes en un tiempo medio de seguimiento de 28 meses (6-50). Siete pacientes fueron intervenidos mediante la técnica convencional de Porcellini-Sugaya y 5 con la técnica modificada doble hilera/doble polea. En el grupo de Porcellini-Sugaya la puntuación media en la escala DASH fue de 2,6 (0-15) y en el grupo doble hilera/doble polea de 41,2 (21-69,7). La rotación externa fue el rango de movilidad postoperatorio más afectado en ambos grupos, siendo en el grupo de Porcellini-Sugaya de 71° (30-90) y de 44° (20-60) en el grupo de doble hilera. No hubo recidivas de luxación ni otras complicaciones.

Conclusiones: las técnicas artroscópicas de Porcellini-Sugaya y sus modificaciones son efectivas en el tratamiento de las lesiones de Bankart óseo agudo, obteniendo resultados similares en estabilidad y ausencia de recidiva.

Nivel de evidencia: estudio clínico, nivel de evidencia IV.

ABSTRACT

Results of the arthroscopic treatment of acute bony Bankart lesion using the original Porcellini-Sugaya technique and the double-row modified procedure

Objective: To analyse the results obtained with the arthroscopic treatment of acute bony Bankart lesion using the original Porcellini-Sugaya technique and the double-row modified procedure.

Methods: A retrospective analysis was made of patients diagnosed with acute bony Bankart lesion between the years 2017 and 2022, subjected to arthroscopic surgery using two surgical techniques: the original and the double-row modified Porcellini-Sugaya technique. Evaluation was made of the surgical times, the number of implants used, the complications, active range of motion at the end of follow-up, the Disabilities of the Arm, Shoulder and Hand (DASH) clinical score, and patient days off work.

Results: A total of 12 patients with a mean follow-up of 28 months (range 6-50) were evaluated. Seven patients were operated upon using the conventional Porcellini-Sugaya technique, and 5 were operated upon using the modified double-row / double pulley technique. In the Porcellini-Sugaya group, the mean DASH score was 2.6 (0-15), versus 41.2 (21-69.7) in the double-row / double pulley group. External rotation was the postoperative range of motion most affected in both groups, with 71° (30-90) in the Porcellini-Sugaya group and 44° (20-60) in the double-row group. There were no luxation relapses or other complications.

Conclusions: The arthroscopic techniques of Porcellini-Sugaya and its modifications are effective in treating acute bony Bankart



<https://doi.org/10.24129/j.reaca.30178.fs2207012>

© 2023 Fundación Española de Artroscopia. Publicado por Imaidea Interactiva en FONDOSCIENCE® (www.fondoscience.com). Este es un artículo Open Access bajo la licencia CC BY-NC-ND (www.creativecommons.org/licenses/by-nc-nd/4.0/).

Relevancia clínica: el tratamiento artroscópico agudo de las lesiones de Bankart óseo es recomendable para evitar la inestabilidad que producen estas. Los resultados obtenidos de esta revisión pueden ser relevantes dada la escasa bibliografía actual presente, ofreciendo resultados actualizados que comparan 2 técnicas quirúrgicas artroscópicas de reciente descripción y poco frecuentes.

Palabras clave: Inestabilidad glenohumeral. Lesión aguda Bankart óseo. Artroscopia-Doble hilera.

Introducción

Las lesiones de Bankart óseo son fracturas del borde anterior glenoideo asociadas a avulsiones del complejo capsuloligamentoso labral⁽¹⁾.

En traumatismos directos sobre el hombro, la impactación de la cabeza humeral sobre la cavidad glenoidea, en ocasiones, da lugar al desarrollo de fractura glenoidea y la consecuente luxación glenohumeral. Frecuentemente, este tipo de lesiones óseas glenoideas evolucionan a inestabilidad glenohumeral recidivante⁽¹⁾. Cuando el tamaño de la fractura glenoidea sea relevante, habiéndose establecido clásicamente como valor crítico un 20-25% del área⁽²⁾ y actualmente un 15% o más⁽³⁾, el tratamiento ideal es el quirúrgico para evitar la posterior recidiva de inestabilidad^(4,5). En 2002 Porcellini *et al.*⁽⁴⁾ y Sugaya *et al.* en 2005⁽⁵⁾ describieron la técnica reparativa artroscópica para este tipo de lesiones, consistente en la reducción y la fijación en bloque osteo-capsuloligamentoso-labral (**Figura 1**). Posteriormente, se fueron desarrollando modificaciones de dicha técnica, más sofisticadas, como la técnica de doble fila/doble polea de Ganokroj⁽⁶⁾, la cual consiste en una reconstrucción en bloque

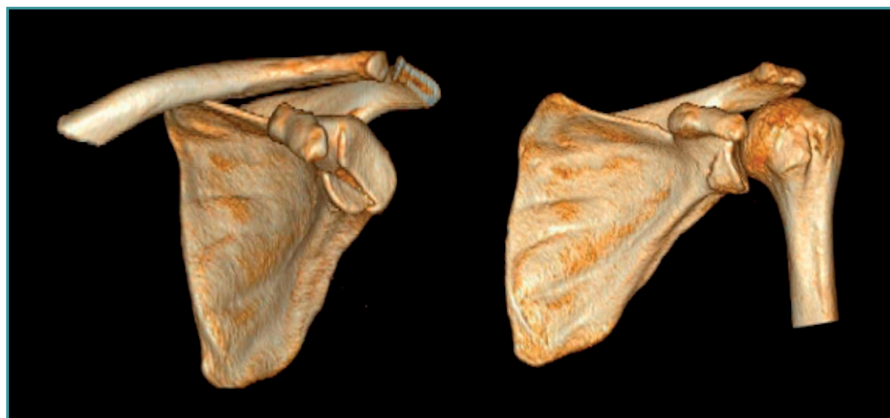


Figura 1. Imagen de tomografía computarizada, reconstrucción en 3D. Izquierda: fractura aguda del borde anterior glenoideo; derecha: la fractura reducida y consolidada 2 años después.

lesion, affording similar outcomes in terms of stability, and with no relapses.

Level of evidence: Clinical study, level of evidence IV.

Clinical relevance: The arthroscopic treatment of acute bony Bankart lesions is advisable in order to avoid the instability they cause. The results obtained in this review may be relevant due to the scant existing literature, evidencing up-to-date results comparing two recently described and infrequent arthroscopic surgical techniques.

Key words: Glenohumeral instability. Acute bony Bankart lesion. Arthroscopy double-row.

basada en la fijación en 2 puntos diferentes, un anclaje medial con respecto al borde condral de la glena y un anclaje lateral en el borde glenoideo. Están descritas, además, otras modificaciones técnicas de reparación, abiertas y artroscópicas, para este tipo de lesiones⁽⁷⁾.

El objetivo del presente estudio es analizar nuestros resultados en el tratamiento artroscópico de la lesión aguda de Bankart óseo, mediante la comparación de 2 técnicas poco frecuentes y con escasos estudios en la actualidad, la técnica clásica de Porcellini-Sugaya y la modificación en doble polea de Ganokroj.

Métodos

Revisión retrospectiva de una serie de casos consecutivos donde los criterios de inclusión establecidos fueron aquellos pacientes con diagnóstico de lesión aguda de Bankart óseo (estableciéndose como lesión aguda aquella con un periodo de evolución inferior a 2 meses) y con un tamaño del fragmento óseo > 15% de la superficie glenoidea total, ocasionada en el ámbito laboral en el periodo de tiempo comprendido entre los años 2017 y 2021, intervenidos por artroscopia mediante la técnica convencional Porcellini-Sugaya y con la técnica modificada en doble hilera/doble polea, sin otros gestos quirúrgicos añadidos.

Se excluyeron todos aquellos pacientes con lesión de Bankart óseo que presentaban más de 2 meses de evolución y un tamaño del fragmento óseo < 15% de la superficie glenoidea total. También fueron excluidos aquellos pacientes donde se realizó *remplissage* u otro gesto quirúrgico adicional.

Se excluyeron todos aquellos pacientes con lesión de Bankart óseo que presentaban más de 2 meses de evolución y un tamaño del fragmento óseo < 15% de la superficie glenoidea total. También fueron excluidos aquellos pacientes donde se realizó *remplissage* u otro gesto quirúrgico adicional.

Se realizó un seguimiento mínimo de 6 meses y máximo de 50 meses. El criterio para emplear una técnica quirúrgica u otra fue en función de las preferencias del cirujano. Se revisaron las historias clínicas digitalizadas de los pacientes, las imágenes de las cirugías artroscópicas y se contactó telefónicamente con los pacientes. Se obtuvieron los datos del rango de movilidad activa del hombro contralateral a la lesión previo a cirugía, los tiempos quirúrgicos, el número de implantes utilizados, las complicaciones, el rango de movilidad activa final del hombro lesionado (antepulsión, abducción, rotación externa y rotación interna), la escala de valoración clínica Disabilities of the Arm, Shoulder and Hand (DASH) y el tiempo de baja laboral.

Se definió como hipótesis nula la ausencia de diferencias entre ambos grupos (grupo Porcellini-Sugaya y grupo modificado en doble hilera), siendo la hipótesis alternativa la presencia de diferencias significativas entre ambos grupos.

Procedimiento quirúrgico

Todos los pacientes fueron intervenidos bajo anestesia general y bloqueo anestésico del plexo interescalénico, en posición de decúbito lateral con tracción y se exploró la estabilidad de ambos hombros, confirmándose la inestabi-

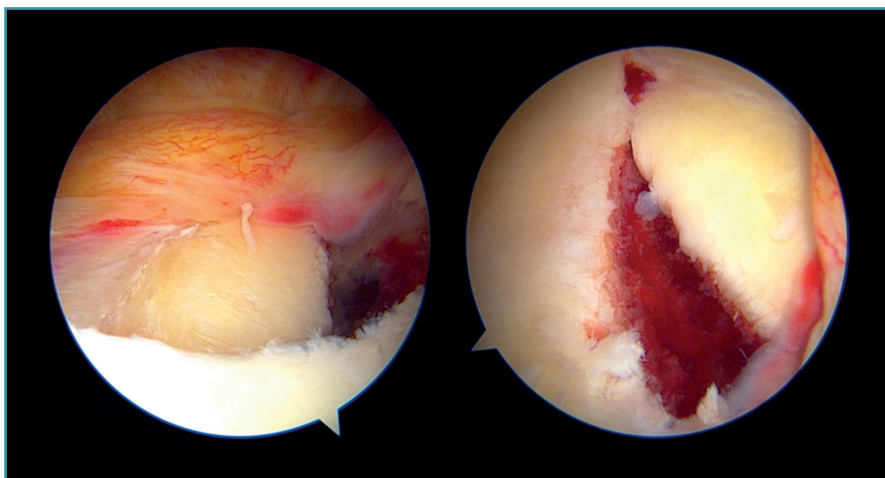


Figura 2. Visión artroscópica de un hombro izquierdo con una lesión de Bankart óseo. Posición en decúbito lateral derecho. Desde el portal de visión posterior en la imagen de la izquierda y desde el portal de visión anterosuperior en la imagen de la derecha.

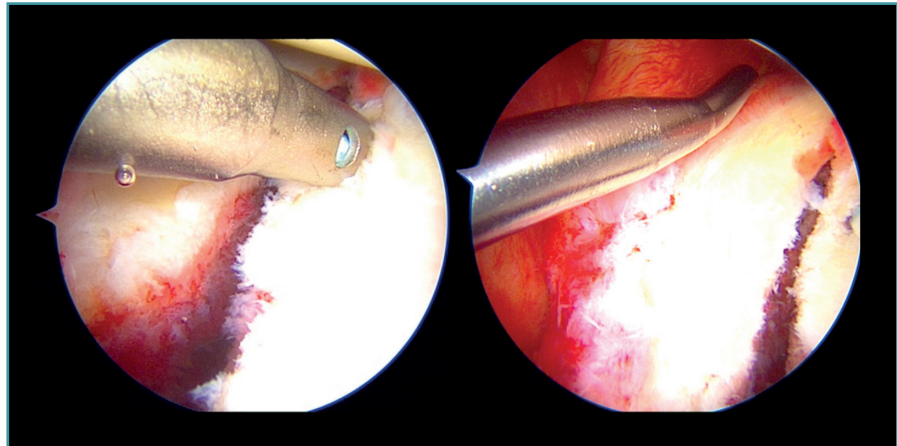


Figura 3. Visión artroscópica de un hombro derecho. Posición en decúbito lateral izquierdo. Portal de visión anterosuperior. En la imagen de la izquierda, se aprecia la colocación del implante más distal en la técnica clásica de Porcellini-Sugaya. En la imagen de la derecha, se aprecia el paso de la sutura a través del labrum anteroinferior.

lidad en el hombro lesionado en todos los pacientes. Todos ellos fueron intervenidos por los 2 mismos cirujanos. No se añadieron otros gestos quirúrgicos excepto los relacionados con la reparación osteolabrocapsular. Se utilizaron los portales habituales de artroscopia de inestabilidad, portales posterior y anterosuperior de visión, y portales posterior, anterosuperior y anteroinferior de trabajo.

En la técnica clásica de Porcellini-Sugaya, se desbridaron y cuentaron los bordes óseos de la fractura con sinoviotomo, raspas y curetas (Figura 2). Se utilizaron anclajes "todo sutura" para la reparación. El primer anclaje se colocó en la zona más inferior del defecto (Figura 3) y atravesó uno de sus cabos al labrum lesionado en la zona más inferior, anudándose después. El segundo anclaje se colocó en la zona más superior del defecto (Figura 4) del mismo modo que el primero y se anudó. En aquellos casos en que se consideró preciso, se añadieron 1 o 2 anclajes más proximales a los anteriores. Se comprobó la reducción y la estabilidad del fragmento.

En la técnica modificada en doble fila/doble polea, además de lo anteriormente descrito, se añadió un anclaje entre el primer implante y el segundo a la altura de la mitad del fragmento óseo fracturado, pero en posición medial con respecto al borde condral de la glena (Figura 5). En este caso, ambos cabos atravesaron la cápsula a nivel de la mitad del fragmento

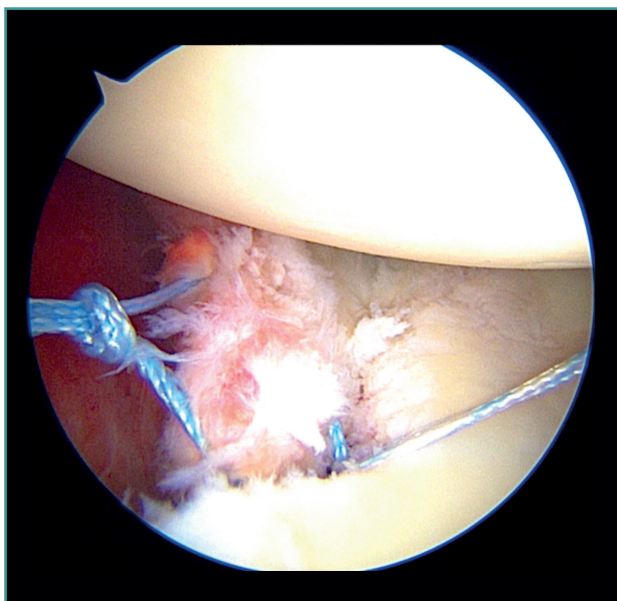


Figura 4. Visión artroscópica de un hombro derecho. Posición en decúbito lateral izquierdo. Portal de visión anterosuperior. Fijación del implante proximal en la técnica clásica de Porcellini-Sugaya.

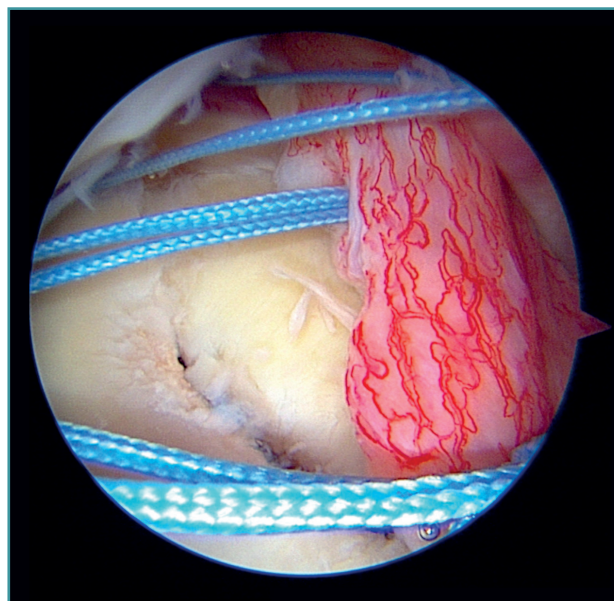


Figura 6. Visión artroscópica de un hombro izquierdo. Posición en decúbito lateral derecho. Portal de visión anterosuperior. Se observan las suturas de los 3 anclajes (distal, central y proximal) tras atravesar el labrum y previo al anudado final en la técnica modificada de doble hilera/doble polea.

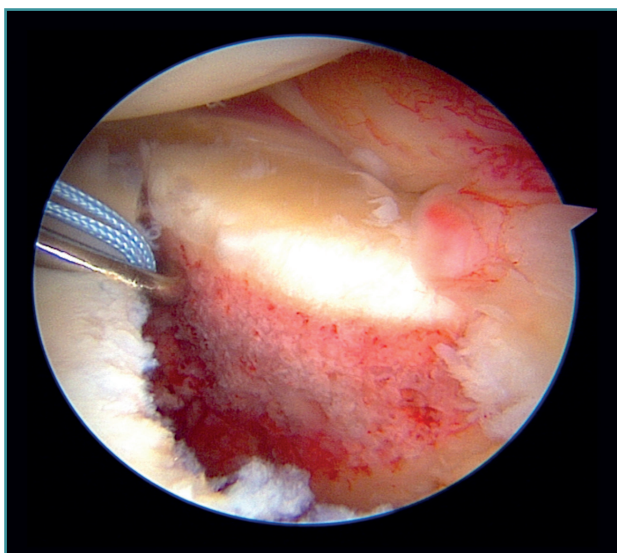


Figura 5. Visión artroscópica de un hombro izquierdo. Posición en decúbito lateral derecho. Portal de visión anterosuperior. Colocación en posición central, en la zona medial del cuello glenoideo, de un anclaje en la técnica modificada de doble hilera/doble polea.

y anterior a este en diferentes puntos, y se anudaron a la vez que se mantuvo la reducción del fragmento óseo (**Figura 6**). Uno de los cabos de sutura del nudo realizado se anudó con uno de los cabos del anclaje inferior y el otro con uno de los cabos del anclaje superior, finalizando aquí la reparación (**Figura 7**).

Protocolo postoperatorio

El hombro fue inmovilizado con ortesis convencional de tipo *sling* durante 4 semanas. No se permitió movilidad activa ni pasiva del hombro, aunque sí del codo, durante este periodo de tiempo. Se comenzó con ejercicios de rehabilitación pasivos desde la cuarta a la sexta semana y, tras este periodo, se inició el trabajo activo asistido. Se realizó cura de las heridas quirúrgicas a los 7 y 15 días postoperatorios por parte del Servicio de Enfermería, y a las 3 semanas se realizó la primera consulta de seguimiento por parte del cirujano responsable.

Análisis estadístico

El análisis descriptivo e inferencial se realizó con la plataforma estadística IBM SPSS Statistics. Se utilizó el método estadístico Shapiro-Wilk para establecer la distribución de las variables (paramétricas o no paramétricas). Todas las variables excepto las variables flexión y abducción seguían una distribución normal. Para comparar los resultados de ambos grupos (grupo Porcellini-Sugaya y grupo modificado de doble hilera) se utilizó el estadístico T de Student para todas las variables analizadas, excepto para las variables de flexión y abducción, donde se aplicó la prueba estadística U de Mann-Whitney, y para la variable sexo la prueba estadística Chi cuadrado. El nivel de significación estadística se estableció en $p < 0,05$.

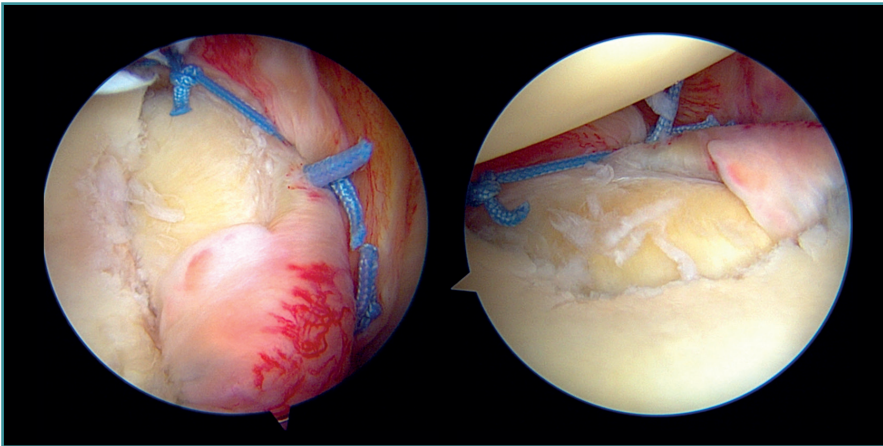


Figura 7. Visión artroscópica de un hombro izquierdo. Posición en decúbito lateral derecho. Técnica modificada de doble hilera/doble polea. Resultado final de la reparación. En la imagen de la izquierda se aprecia desde el portal anterosuperior. En la imagen de la derecha desde el portal de visión posterior.

Resultados

Todos los pacientes intervenidos fueron hombres. En 8 de los 12 pacientes se filió radiológicamente el episodio de luxación glenohumeral anterior al diagnóstico definitivo. A 11 pacientes se les realizó tomografía axial computarizada (TAC) previa a la cirugía y a 10 pacientes resonancia magnética nuclear (RMN). La edad media fue de 43 años (30-65). No hubo diferencias estadísticamente significativas entre ambos grupos para las variables edad y sexo, suponiendo una distribución homogénea entre los sujetos del grupo de Porcellini-Sugaya y del grupo de doble hilera. El hombro derecho fue el más afectado (7 de 12 pacientes). El tiempo medio de seguimiento fue de 28 meses (6-50) y el tiempo medio desde el diagnóstico de la lesión hasta la cirugía fue de 23 días. Se evaluaron la estabilidad y la movilidad preoperatorias del hombro contralateral a la lesión para evaluar de forma comparativa el resultado final del hombro lesionado, donde todos los pacientes presentaban un rango articular completo y ausencia de inestabilidad.

El tiempo medio quirúrgico global fue de 122 minutos (72-91). En el grupo de Porcellini-Sugaya fue de 119 minutos (72-191), siendo de 126 minutos (98-149)

en el grupo de doble hilera, sin diferencias estadísticamente significativas ($p = 0,7$). Tampoco se encontraron diferencias en el número de implantes utilizados entre ambos grupos, siendo la media total de 3,4 implantes (2-5). El tiempo medio de baja laboral fue de 172 días (68-311). En el grupo de Porcellini-Sugaya fue de 170 días (68-311) y de 175 días (119-221) en los pacientes del grupo de doble hilera, sin diferencias estadísticamente significativas ($p = 0,78$) (Tabla 1).

Los resultados funcionales y de discapacidad evaluados mediante la puntuación media de la escala clínica DASH fueron, para aquellos pacientes del grupo Porcellini-Sugaya, de 2,6 (0-

15) y de 41,2 (21-69,7) en el grupo de doble hilera, sin diferencias estadísticamente significativas ($p = 0,25$) (Tabla 1).

En relación con la movilidad activa postoperatoria, la mediana de la variable antepulsión fue de 160° (60-180°), de 170° (160-180°) en el grupo de Porcellini-Sugaya y de 150° (60-160°) en el grupo de doble hilera. En el caso de la abducción, la mediana total obtenida fue de 167,5° (45-180°), en el grupo de Porcellini-Sugaya de 170° (160-180°) y en el grupo de doble hilera de 135° (45-165°). La rotación interna media total fue de 71° (60-80°), de 75° (70-80°) en

Tabla 1. Resultados

	Tiempo medio quirúrgico (minutos)	Media de número de implantes utilizados	Tiempo medio de baja laboral (días)	Puntuación escala DASH
Porcellini-Sugaya	119 (72-191)	3,4 (2-5)	170 (68-311)	2,58 (0-15)
Modificación doble hilera/doble polea	126 (98-149)	3,4 (2-4)	175 (119-221)	41,22 (21,05-69,73)
	N.S.	N.S.	N.S.	N.S.

DASH: Disabilities of the Arm, Shoulder and Hand; N.S.: sin significación estadística

Tabla 2. Rango de movilidad posquirúrgica

	Antepulsión (mediana)	Abducción (mediana)	Rotación interna (media)	Rotación externa (media)
Porcellini-Sugaya	170° (160-180°)	170° (160-180°)	75° (70-80°)	71° (30-90°)
Modificación doble hilera/doble polea	150° (60-160°)	135° (45-165°)	65° (60-75°)	44° (20-60°)
	N.S.	N.S.	N.S.	N.S.

N.S.: sin significación estadística

el grupo de Porcellini-Sugaya frente a 65° (60-75°) en el grupo de doble hilera. La rotación externa final fue la que obtuvo peores resultados, con una media total de 60° (20-90°), siendo de 71° (30-90°) en grupo de Porcellini-Sugaya y de 44° (20-60°) en el grupo de doble hilera (Tabla 2). No hubo diferencias estadísticamente significativas entre ambos grupos en el rango de movilidad activa postoperatoria para las variables flexión ($p = 0,21$), abducción ($p = 0,08$), rotación interna ($p = 0,18$) y rotación externa ($p = 0,19$).

En ninguno de los 12 casos revisados hubo recidiva de luxación ni presentaron aprensión al final del seguimiento. No se registraron complicaciones infecciosas ni neurovasculares. No apareció ningún caso que presentara signos degenerativos artrósicos de aparición precoz.

Discusión

Las técnicas artroscópicas de Porcellini-Sugaya y su modificación en doble hilera/doble polea, cuyo objetivo es la reducción y la estabilización del fragmento óseo, son efectivas para el tratamiento de la inestabilidad glenohumeral.

Porcellini *et al.*⁽⁴⁾ publican los resultados de 25 pacientes con lesión aguda de Bankart óseo de menos de 3 meses de evolución, con afectación inferior al 25% de la superficie del área glenoidea intervenidos mediante su técnica artroscópica. Los 25 pacientes fueron evaluados con un seguimiento mínimo de 2 años. Ninguno de los pacientes experimentó recurrencia de la luxación. Todos los pacientes alcanzaron la antepulsión completa y en el 8% de ellos hubo una disminución de la rotación externa. En el examen clínico postoperatorio ningún paciente presentó aprensión. En la evaluación radiográfica postoperatoria, se observó una correcta cicatrización del fragmento óseo y ausencia de pseudoartrosis en 23 pacientes (92%). Sugaya⁽⁵⁾ estudió los resultados del tratamiento artroscópico de 8 pacientes con lesión aguda de Bankart óseo de menos de 1 mes de evolución, estableciéndose como defecto relevante > 20%. Ningún paciente presentó recidiva de luxación ni de inestabilidad y todos manifestaban ausencia de aprensión. En las revisiones realizadas a los 10 meses mediante control de TAC no se evidenció desarrollo de artrosis y no hubo ningún caso de pseudoartrosis. Estos resultados descritos por Porcellini primero y por Sugaya después son muy similares a los obtenidos en nuestra serie, en relación con los pacientes del grupo de Porcellini-Sugaya, donde ningún paciente presentó recidiva de luxación ni inestabilidad, con una buena movilidad postoperatoria.

Otros autores refieren que las técnicas de reparación basadas en la fijación en un único punto, como es la técnica de Porcellini-Sugaya, predisponen al fragmento óseo a desplazarse en la dirección del implante, disminuyendo la reducción de este⁽⁸⁾ y, como consecuencia, tienen peores resultados en términos de estabilidad.

Young-Kyu *et al.*⁽⁹⁾ evalúan 32 pacientes con lesión aguda de Bankart óseo intervenidos mediante técnica ar-

troscópica basada en un único punto de fijación, como es la técnica de Porcellini-Sugaya, y observan una incongruencia articular residual en la reducción con un desplazamiento mayor de 2 mm en el 22% de los casos tratados. Estos pacientes presentaron al año de seguimiento peores resultados funcionales y se documentaron 2 episodios de luxación glenohumeral, en discrepancia con nuestros resultados del grupo de Porcellini-Sugaya.

Ganokroj *et al.*⁽⁶⁾ describieron la técnica modificada de la doble hilera/doble polea señalando las ventajas de esta técnica a nivel quirúrgico, en el control de la tensión durante la reducción del fragmento y una reducción más estable y anatómica por un mayor punto de fijación. Sin embargo, no muestran resultados clínicos a largo plazo de los pacientes tras la cirugía y señalan como desventaja de esta técnica una mayor curva de aprendizaje frente a otras técnicas⁽⁶⁾. Para poder comparar nuestros resultados obtenidos en el grupo doble hilera/doble polea con otra serie similar reportada en la bibliografía, encontramos que Millet *et al.* describen la técnica *bony Bankart bridge* (BBB), basada también en la fijación en 2 puntos diferentes en sentido medial-lateral del fragmento óseo glenoideo. Estos implantan un anclaje a nivel medial y otro a nivel lateral para fijar el fragmento óseo, de forma semejante a la doble hilera transósea equivalente de una reparación del manguito rotador⁽¹⁰⁾. En este sentido, Godin *et al.*⁽¹¹⁾ describieron los resultados de 13 pacientes con lesión aguda de Bankart óseo tratados mediante la técnica quirúrgica artroscópica BBB, con un seguimiento mínimo de 5 años. La puntuación en la escala de valoración clínica Quick-DASH fue de 6,2 (0-25). De los 13 pacientes, 3 refirieron sensación subjetiva de inestabilidad, aunque no precisaron reintervenciones. Los pacientes presentaron un grado de satisfacción de 10 sobre 10. Por lo que esta técnica, basada en la fijación del fragmento óseo glenoideo en 2 puntos diferentes, restaura con éxito la estabilidad del hombro. Millet *et al.*⁽¹²⁾ analizan 15 pacientes con lesión de Bankart óseo agudo y crónico tratados mediante la técnica BBB. El rango de movilidad postoperatoria fue de 168° para la antepulsión y de 70° para la rotación externa, frente a los 124 y 44°, respectivamente, de nuestro grupo doble hilera, objetivándose peores resultados en cuanto al rango articular en nuestra serie. La puntuación del Quick-DASH fue de 2,8 (0-15,9), siendo este un resultado favorable en comparación con nuestro grupo de doble hilera. Se registró un único episodio de luxación postoperatorio tras un traumatismo directo sobre el hombro.

Atala *et al.*⁽⁸⁾ describen una técnica artroscópica basada en la fijación del fragmento óseo glenoideo en 2 puntos diferentes para el tratamiento de las lesiones agudas de Bankart óseo, utilizando 2 implantes a nivel medial del cuello glenoideo (uno superior y otro inferior), consiguiendo la fijación y la reducción final con un implante precargado de las suturas de los implantes previos, tras haber atravesado estos el complejo capsuloligamentoso-labral a la altura de la superficie articular glenoidea en

el borde de la fractura. Defienden que con esta técnica las suturas no atraviesan las 2 superficies óseas, obteniendo un gran contacto entre ambas y aportando una mejor compresión y control rotacional del fragmento. Los autores refieren que el mayor conflicto encontrado con este procedimiento es su dificultad técnica y que la realización de esta en posición de decúbito lateral permite una mejor visualización, facilitando el procedimiento quirúrgico. Sin embargo, este artículo no estudia resultados clínicos a largo plazo para poder compararlos con nuestro estudio.

Spiegl *et al.*⁽¹³⁾ examinaron los resultados obtenidos en 14 pares de glenas cadavéricas emparejadas, con fracturas de Bankart óseo simuladas. La mitad de las fracturas se repararon mediante la técnica de Porcellini-Sugaya, mientras que en las glenoides contralaterales se aplicó la técnica de doble hilera. Este estudio mostró una mejoría en la reducción y la estabilidad de la fractura utilizando la técnica de la doble hilera en comparación con la reparación mediante la técnica convencional de Porcellini-Sugaya.

A la vista de nuestros resultados y de lo anteriormente expuesto, la técnica de Porcellini-Sugaya y sus modificaciones son efectivas en el tratamiento de las lesiones agudas de Bankart óseo en términos de estabilidad y recuperación del rango articular. Hoy por hoy, no existen estudios clínicos que comparen estas técnicas. Este trabajo, que compara 2 técnicas artroscópicas poco frecuentes, pretende aportar mayor conocimiento de los resultados obtenidos. El uso de la técnica modificada de doble hilera/doble polea, más compleja y sofisticada, en busca de una teórica mayor estabilidad y mejor reducción anatómica del fragmento glenoideo fracturado, en nuestra serie pone de manifiesto una pérdida de rango articular llamativa, que habrá que valorar en posteriores estudios, con el objeto de establecer de forma precisa la indicación para su uso.

Las principales limitaciones de nuestro estudio son el tamaño muestral, que es reducido, el seguimiento limitado, que se trata de un estudio retrospectivo y la inclusión de pacientes en el ámbito laboral, donde la valoración subjetiva y objetiva suele estar sesgada.

Conclusiones

Las técnicas artroscópicas de Porcellini-Sugaya y sus modificaciones son efectivas para el tratamiento de las lesiones agudas de Bankart óseo, obteniendo buenos resultados clínicos y de estabilidad glenohumeral.

Responsabilidades éticas

Conflicto de interés. Los autores declaran no tener ningún conflicto de interés.

Financiación. Este trabajo no ha sido financiado.

Protección de personas y animales. Los autores declaran que para esta investigación no se han realizado experimentos en seres humanos ni en animales.

Confidencialidad de los datos. Los autores declaran que han seguido los protocolos de su centro de trabajo sobre la publicación de datos de pacientes y que todos los pacientes incluidos en el estudio han recibido información suficiente y han dado su consentimiento informado por escrito para participar en dicho estudio.

Derecho a la privacidad y consentimiento informado. Los autores declaran que en este artículo no aparecen datos de pacientes.

Bibliografía

1. Nolte PC, Elrick BP, Bernholt DL, Lacheta L, Millett PJ. The Bony Bankart: Clinical and Technical Considerations. *Sports Med Arthrosc Rev.* 2020 Dec;28(4):146-52.
2. Yamamoto N, Muraki T, An K, et al. The stabilizing mechanism of the Latarjet procedure: a cadaveric study. *J Bone Joint Surg Am.* 2013 Aug 7;95(15):1390-7.
3. Shin S, Koh Y, Bui C, et al. What Is the Critical Value of Glenoid Bone Loss at Which Soft Tissue Bankart Repair Does Not Restore Glenohumeral Translation, Restricts Range of Motion, and Leads to Abnormal Humeral Head Position? *Am J Sports Med.* 2016 Nov;44(11):2784-91.
4. Porcellini G, Campi F, Paladini P. Arthroscopic approach to acute bony Bankart lesion. *Arthroscopy.* 2002 Sep;18(7):764-9.
5. Sugaya H, Kon Y, Tsuchiya A. Arthroscopic repair of glenoid fractures using suture anchors. *Arthroscopy.* 2005 May;21(5):635.
6. Ganokroj P, Keyurapan E. Arthroscopic Bony Bankart Repair Using a Double-Row Double-Pulley Technique. *Arthrosc Tech.* 2018 Dec 10;8(1):e31-e36.
7. Seidl AJ, Joyce CD. Acute Fractures of the Glenoid. *J Am Acad Orthop Surg.* 2020 Nov 15;28(22):e978-e987.
8. Atala NA, Bongiovanni S, Rossi LA, et al. Arthroscopic Acute Bony Bankart Repair in Lateral Decubitus. *Arthrosc Tech.* 2020 Dec 21;9(12):e1907-e1915.
9. Kim YK, Cho SH, Son WS, Moon SH. Arthroscopic repair of small and medium-sized bony Bankart lesions. *Am J Sports Med.* 2014 Jan;42(1):86-94.
10. Millett PJ, Braun S. The "bony Bankart bridge" procedure: a new arthroscopic technique for reduction and internal fixation of a bony Bankart lesion. *Arthroscopy.* 2009 Jan;25(1):102-5.
11. Godin J, Altintas B, Horan M, et al. Midterm Results of the Bony Bankart Bridge Technique for the Treatment of Bony Bankart Lesions. *Am J Sports Med.* 2019 Jan;47(1):158-64.
12. Millett PJ, Horan MP, Martetschläger F. The "bony Bankart bridge" technique for restoration of anterior shoulder stability. *Am J Sports Med.* 2013 Mar;41(3):608-14.
13. Spiegl UJ, Smith SD, Todd JN, Coatney GA, Wijdicks CA, Millett PJ. Biomechanical Comparison of Arthroscopic Single- and Double-Row Repair Techniques for Acute Bony Bankart Lesions. *Am J Sports Med.* 2014 Aug;42(8):1939-46.