



## Original

# Rol de los ligamentos laterales en la estabilidad vertical de la fíbula

J. Filippi<sup>1</sup>, P. Gutiérrez<sup>2</sup>, J. Quezada<sup>3</sup>, G. Bastías<sup>3</sup>, R. Melo<sup>2,3</sup>, R. Silvestre<sup>1,4</sup>

<sup>1</sup> Facultad de Medicina. Pontificia Universidad Católica de Chile

<sup>2</sup> Clínica Las Condes. Santiago, Chile

<sup>3</sup> Hospital del Trabajador. Santiago, Chile

<sup>4</sup> Unidad de Biomecánica Deportiva. Clínica MEDS. Santiago, Chile

### Correspondencia:

Dr. Jorge Filippi

Correo electrónico: filippi.md@gmail.com

Recibido el 6 de mayo de 2022

Aceptado el 14 de mayo de 2023

Disponible en Internet: junio de 2023

### RESUMEN

**Antecedentes:** en las fracturas de tobillo inestables, la sindesmosis y el ligamento deltoideo han sido ampliamente estudiados y es reconocida su importancia en su fisiopatología y tratamiento. No es el caso de los ligamentos del complejo lateral y en particular se desconoce su rol en la estabilidad vertical de la fíbula. Dada su posición anatómica, debieran evitar la traslación proximal del fragmento distal de la fractura de fíbula.

**Objetivo:** cuantificar la traslación superior de la fíbula al aplicar una fuerza constante de tracción proximal a medida que se van seccionando secuencialmente la sindesmosis y los ligamentos laterales de tobillo.

**Método:** se utilizaron 11 piezas cadavéricas frescas congeladas de la extremidad inferior con sección en la pierna media y una edad promedio de 70 años (rango: 50-70 años), incluyendo 6 mujeres y 5 hombres. Se realizó remoción de la piel y los músculos hasta el nivel del tobillo con preservación de la membrana interósea (MIO), luego se realizó una disección profunda para identificar los ligamentos tibiofibulares inferiores y los ligamentos laterales del tobillo. Cada pieza se montó en una plataforma especialmente diseñada para este trabajo, fijando el pie con una carga axial de 25 kg y se le aplicó a la fíbula una fuerza de tracción proximal de 50 N. Se seccionaron inicialmente los li-

### ABSTRACT

#### Do lateral ankle ligaments influence axial fibular stability?

**Background:** in unstable ankle fractures, the syndesmosis and the deltoid ligament have been widely studied, and their importance in physiopathology and treatment is recognized. This is not the case for the lateral complex ligaments; in particular, their role in the vertical stability of the fibula is unknown. Given their anatomical position, they should prevent the proximal translation of the distal fragment of the fibular fracture.

**Objective:** to quantify the superior translation of the fibula by applying a constant proximal traction force as the syndesmosis and lateral ankle ligaments are sequentially sectioned.

**Method:** we used 11 fresh frozen cadaveric lower extremity specimens with a mid-leg section and an average age of 70 years (range: 50-70 years), including 6 women and 5 men. Skin and muscles were removed to the ankle level with the interosseous membrane (IOM) preservation, and a deep dissection was performed to identify the inferior tibiofibular ligaments and lateral ankle ligaments. Each specimen was mounted on a specially designed platform, with the foot fixed under an axial load of 25 kg, and a proximal traction force of 50 N was applied to the fibula.



<https://doi.org/10.24129/j.rpt.3701.fs2305015>

© 2023 SEMCPT. Publicado por Imaidea Interactiva en FONDOSCIENCE® ([www.fondoscience.com](http://www.fondoscience.com)).

Este es un artículo Open Access bajo la licencia CC BY-NC-ND ([www.creativecommons.org/licenses/by-nc-nd/4.0/](http://www.creativecommons.org/licenses/by-nc-nd/4.0/)).

gamentos sindesmales y la MIO, y luego se seccionaron secuencialmente los ligamentos peroneoastragalino anterior (LPAA) y peroneo calcáneo (LPC). Se midió el ascenso de la fíbula tras cada sección secuencial. Se realizó análisis de normalidad con las pruebas de Kolmogorov-Smirnov y Shapiro-Wilk. Las diferencias entre grupos se evaluaron con la prueba de ANOVA con posttest de Dunnett y Newman-Keuls.

**Resultados:** al aplicar 50 N de tracción proximal se observó un ascenso fibular medio de  $1,96 \pm 1,19$  mm, de  $3,96 \pm 1,33$  mm tras la sección de los ligamentos sindesmales/MIO, de  $5,9 \pm 1,73$  mm tras seccionar adicionalmente el LPAA y de  $10,2 \pm 2,76$  mm tras la sección del LPC. Se observó una distribución normal en todos los grupos. Todas las mediciones tuvieron una diferencia estadísticamente significativa entre cada grupo ( $p < 0,05$ ).

**Conclusiones:** en este modelo, una lesión sindesmal completa produce un ascenso fibular medio de 3,96 mm. Al agregar la lesión de LPAA y LPC, este llega a 10,2 mm.

**Relevancia clínica:** en una luxofractura de tobillo inestable con un ascenso fibular significativo, es altamente probable que exista un compromiso del complejo ligamentoso lateral, lo cual pudiera tener relevancia clínica al ser parte del anillo de estabilidad osteoligamentosa del tobillo.

**Palabras clave:** Fracturas de tobillo. Ascenso fibular. Ligamentos laterales del tobillo

## Introducción

La fractura de tobillo es una patología frecuente, aproximadamente el 2% de la población general tendrá una fractura de tobillo a lo largo de su vida<sup>(1)</sup>. La decisión del tratamiento se debe basar en cuál es la mejor forma de restaurar la anatomía normal y de mantener la estabilidad articular.

Actualmente, se ha establecido que la estabilidad del tobillo está dada por múltiples estructuras que conforman un anillo, la interrupción en un punto de este anillo preservaría su estabilidad, en cambio, la interrupción en 2 o más puntos lo vuelve potencialmente inestable, con mayor probabilidad de un tratamiento quirúrgico<sup>(2)</sup>. Tanto la sindesmosis como el ligamento deltoideo, 2 estructuras que componen este anillo, han sido ampliamente estudiadas y es reconocida su importancia en la fisiopatología y el tratamiento en fracturas de tobillo inestables<sup>(3)</sup>.

The syndesmotric ligaments and IOM were initially sectioned, followed by sequential sectioning of the anterior talofibular ligament (ATFL) and calcaneofibular ligament (CFL). The fibular rise was measured after each sequential sectioning. Normality analysis was performed using the Kolmogorov-Smirnov and Shapiro-Wilk tests. Differences between groups were evaluated using ANOVA with Dunnett and Newman-Keuls post-tests.

**Results:** applying 50 N of proximal traction resulted in a mean fibular rise of  $1.96 \pm 1.19$  mm,  $3.96 \pm 1.33$  mm after syndesmotric ligament/IOM sectioning,  $5.9 \pm 1.73$  mm after further sectioning of the ATFL, and  $10.2 \pm 2.76$  mm after CFL sectioning. A normal distribution was observed in all groups. All measurements had a statistically significant difference between each group ( $p < 0.05$ ).

**Conclusions:** in this model, a complete syndesmotric injury produces a mean fibular rise of 3.96 mm. By adding ATFL and CFL injuries, this rises to 10.2 mm.

**Clinical relevance:** in an unstable ankle fracture with significant fibular rise, it is highly likely that there is a compromise of the lateral ligament complex, which may be clinically relevant as part of the osteoligamentary stability ring of the ankle.

**Key words:** Ankle fractures. Fibular shortening. Lateral ankle ligaments.

Otro componente de este anillo son los ligamentos laterales del tobillo, los cuales han sido poco estudiados en su aporte a la estabilidad en las fracturas de tobillo. En particular, se desconoce su rol en la estabilidad vertical de la fíbula. Dada su posición anatómica, debieran evitar la traslación proximal del fragmento distal de la fíbula; sin embargo, a nuestro entender, no hay estudios clínicos, cadavéricos ni biomecánicos que lo analicen.

El objetivo de este estudio es cuantificar la traslación proximal de la fíbula al aplicar una fuerza constante de tracción proximal a medida que se van seccionando secuencialmente la sindesmosis y los ligamentos laterales del tobillo.

## Métodos

Se utilizaron 11 piezas cadavéricas frescas congeladas de la extremidad inferior con sección en la

pierna media y sin disecciones previas, con una edad promedio de 70 años (rango: 50-70 años), incluyendo 6 mujeres y 5 hombres. Se realizó una remoción de la piel y los músculos hasta el nivel del tobillo con preservación de la membrana interósea (MIO), luego se realizó una disección profunda hasta identificar los ligamentos tibiofibulares inferiores, el ligamento tibiofibular anterior (LTFA), el ligamento fibulocalcáneo (LFC) y el ligamento tibiofibular posterior (LTFP). Este proceso fue realizado por 2 cirujanos especializados en cirugía de tobillo y pie, y un *fellow* en entrenamiento.

Cada pieza se montó en una plataforma especialmente diseñada para este trabajo (Figura 1), fijando cada tobillo con una carga axial de 25 kg a través de una barra endomedular. Esta carga mantuvo el contacto firme entre la planta del pie y la superficie de trabajo. Para disminuir las fuerzas de fricción entre ellos, se utilizó una superficie porosa. Mientras tanto, la fíbula proximal fue perforada para ser traccionada en el eje vertical, conectada a un sistema de poleas emulando una fuerza de tracción proximal de 50 N.

La medición se realizó con un tornillo de 3,5 milímetros transfixiante a nivel del maléolo lateral en un punto anatómico 1 cm proximal a

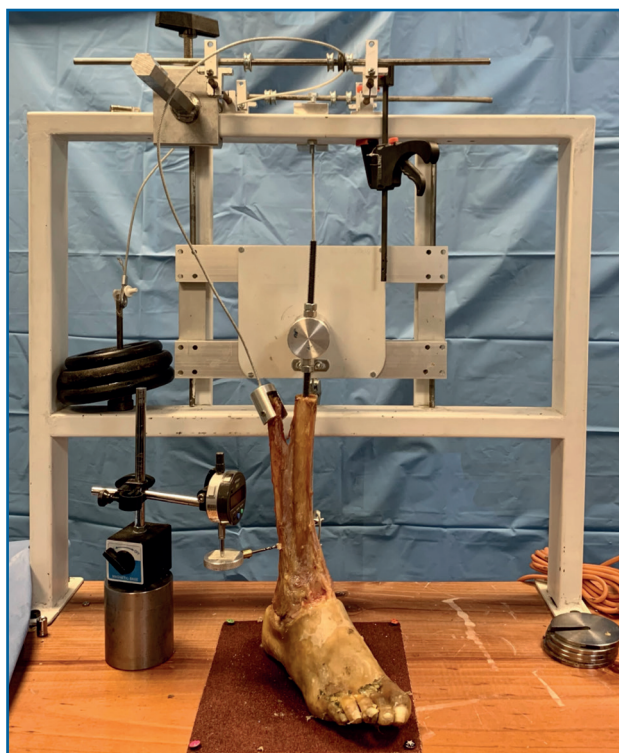


Figura 1. Montaje de pieza cadavérica.

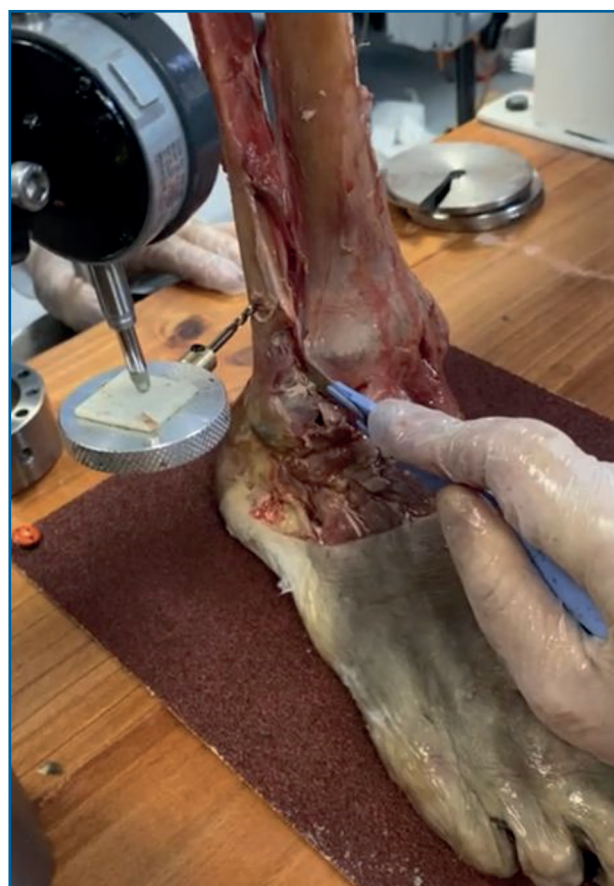

Figura 2. Sección secuencial de los ligamentos.

la línea articular tibiotalar y 1 cm lateral al borde medial de la fíbula. La punta de este tornillo se fijó al medidor de un micrómetro. Al ascender la fíbula, el micrómetro midió el ascenso hasta una centésima de milímetro. Inicialmente, se realizó una medición control y luego se seccionaron secuencialmente los ligamentos sindesmales junto con la MIO, el LTFA y el LFC (Figura 2). Se midió el ascenso de la fíbula tras cada sección secuencial.

Se comprobó la normalidad de la muestra con las pruebas de Kolmogorov-Smirnov y Shapiro-Wilk. El análisis estadístico y la medición de las diferencias entre los grupos se evaluó con la prueba de ANOVA con postest de Dunnett y Newman-Keuls.

## Resultados

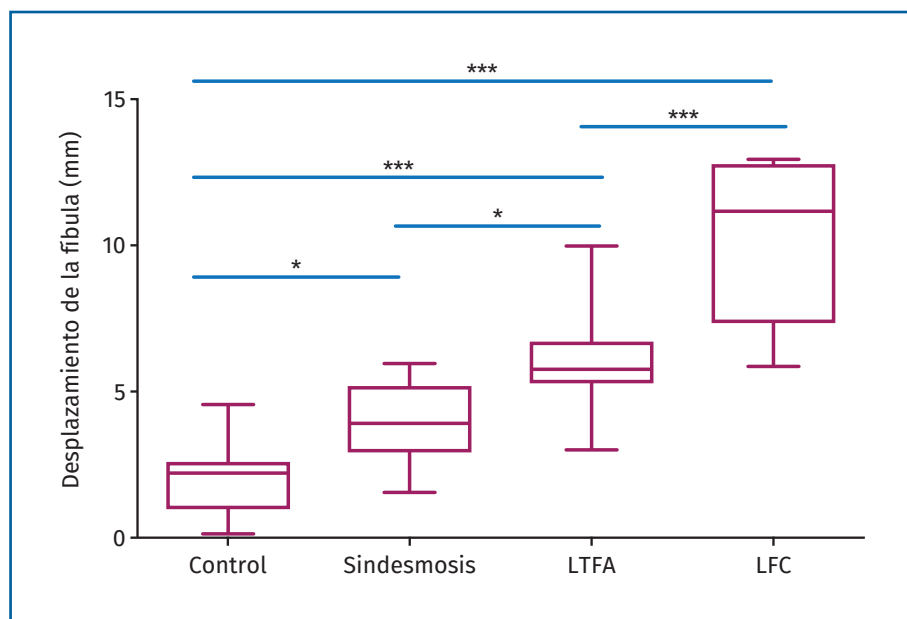
Al aplicar 50 N de tracción proximal, sin seccionar ninguna estructura, se observó un as-

**Tabla 1. Resultados del corte secuencial de los ligamentos**

Grupo	Ascenso fibular (mm)	
	Media ± desviación estándar	IC 95%
Control	1,96 ± 1,19	1,16 ± 2,76
MIO + ligamentos sindesmales	3,96 ± 1,33	3,07 ± 4,85
Ligamento tibiofibular anterior	5,9 ± 1,73	4,73 ± 7,06
Ligamento fibulocalcáneo	10,2 ± 2,76	8,36 ± 12,1

IC 95%: intervalos de confianza al 95%

censo fibular medio de  $1,96 \pm 1,19$  mm. Posteriormente, tras la sección secuencial de los ligamentos, se objetivó un ascenso fibular en todos los grupos. Este ascenso fibular fue de  $3,96 \pm 1,33$  mm tras la sección de los ligamentos sindesmales y la MIO, de  $5,9 \pm 1,73$  mm tras seccionar adicionalmente el LTFA y, finalmente, de  $10,2 \pm 2,76$  mm tras la sección del LFC (Tabla 1). Se observó una distribución normal en todos los grupos. Todas las mediciones tuvieron una diferencia estadísticamente significativa entre cada grupo ( $p < 0,05$ ) medidas por la prueba de ANOVA (Figura 3).



**Figura 3.** Diagrama de cajas y bigotes que muestra la mediana, el rango intercuartílico y los valores máximos y mínimo. Además, está representada la comparación entre grupos. \* Diferencia no significativa; \*\*\* diferencia estadísticamente significativa  $p < 0,05$ .

## Discusión

La importancia de restablecer la anatomía en una fractura de tobillo, específicamente del maléolo lateral, ha sido ampliamente estudiada. Yablon *et al.* describen que la clave para obtener una reducción anatómica de la mortaja es realizar primero una adecuada reducción del maléolo lateral<sup>(4)</sup>. En fracturas

bimaleolares cadavéricas, la reducción anatómica del talo solo se lograba cuando el maléolo lateral estaba bien reducido. También observó que el desplazamiento del talo seguía al desplazamiento del maléolo lateral y que un desplazamiento residual de la fractura llevaba a resultados desfavorables.

Por lo tanto, para lograr una adecuada restauración de la anatomía en una fractura de tobillo, se debe corregir el desplazamiento de la fractura fibular, incluyendo el componente axial de acortamiento o ascenso para restablecer el largo de la fíbula.

Este acortamiento es una alteración que se observa frecuentemente en las fracturas y se ha asociado a lesiones estructurales óseas y de los ligamentos sindesmales y deltoideo<sup>(5)</sup>. Diversos estudios han demostrado que la fíbula posee normalmente micromovimientos que varían según la carga y la posición del pie<sup>(6)</sup>. Dentro de estos micromovimientos se incluye la traslación craneal o ascenso fibular, el cual aumenta con el compromiso sindesmal; sin embargo, no se ha estudiado la relación entre este ascenso fibular y el compromiso de los ligamentos laterales<sup>(7-10)</sup>.

Se ha comprobado la presencia de lesión del complejo lateral en fracturas de tobillo al estudiarlas

con resonancia magnética<sup>(11,12)</sup>, así como también se ha comprobado la presencia de lesión del complejo lateral en luxofracturas del tobillo al estudiarlas con pruebas de estrés. Bombaci *et al.* realizaron un estudio que incluyó 54 pacientes operados de fracturas Weber B o C. Transcurridos 35 meses tras la operación, les realizaron radiografía de estrés en cajón anterior e inversión con un dispositivo Telos y midieron el desplazamiento anterior y el *tilt* laterales. Encontraron compromiso de los ligamentos laterales del tobillo en aproximadamente un tercio de los pacientes con fracturas Weber B o C, lo cual teóricamente pudiera llevar a una inestabilidad de tobillo después de la consolidación de la fractura en algunos pacientes<sup>(13)</sup>. Concluyen que, pese a que no hubo un seguimiento a largo plazo, debería considerarse que la inestabilidad ligamentosa lateral pudiera ser un factor contribuyente en el desarrollo de artrosis postraumática en pacientes con fracturas de tobillo.

En la literatura no está claro cuáles son los requisitos anatómicos o mecánicos para que en una fractura de tobillo inestable se produzca un ascenso fibular debido a una lesión de los ligamentos laterales. Nuestro estudio nos permite inferir que en una fractura de tobillo con un ascenso fibular significativo, es altamente probable que exista una lesión asociada en el complejo ligamentoso lateral. Por otra parte, el delta de diferencia al seccionar el LFC fue mayor que con los otros ligamentos; este resultado, junto a su inserción anatómica, nos pudiera llevar a concluir que es el ligamento lateral más importante en la estabilidad vertical de la fíbula. Las consecuencias clínicas que pudiese traer la lesión del complejo lateral asociada a la estabilidad del anillo osteoligamentoso del tobillo aún permanecen desconocidas.

Respecto al diseño de nuestro modelo, se tomó en cuenta el estudio de Curtis *et al.*, que describe que en presencia de 30° de rotación externa y 2 mm de acortamiento fibular, el contacto tibiotalar disminuye más de un 30%, aumentando así el riesgo de inestabilidad y artrosis secundaria<sup>(14)</sup>. De acuerdo con esto, nuestro objetivo fue replicar una fuerza de tracción vertical que fuese suficiente para ascender 2 mm la fíbula, según un estudio publicado por Lang *et al.* donde se describe que, para obtener un ascenso fibular de 2 mm, se requiere de una fuerza de tracción axial promedio de 53 N<sup>(15)</sup>. En su estudio utilizan piernas desarticuladas de la rodilla y el tobillo. Man-

tienen la tibia, la fíbula, la MIO y los ligamentos tibiofibulares superiores e inferiores indemnes.

Las limitaciones de este estudio incluyen el pequeño tamaño de la muestra y la naturaleza cadavérica del estudio. Es posible que las mediciones no reflejen completamente las del tejido vivo. Además, las muestras no sufrieron traumatismos por fractura. En el contexto de la fractura, también puede haber una alteración de la anatomía debido a la incongruencia ósea y el daño de los tejidos blandos.

Acerca de las fortalezas de este estudio, cabe destacar que es el primer estudio cadavérico diseñado para la evaluación de los ligamentos laterales en la estabilidad vertical de la fíbula. A pesar del bajo número de piezas cadavéricas, los resultados obtenidos fueron consistentes y tuvieron una distribución estadística normal. En relación con el diseño del modelo, en la medición inicial y sin ningún corte ligamentoso, las fuerzas verticales aplicadas sobre la fíbula y el desplazamiento secundario fueron concordantes con el micromovimiento vertical fisiológico de la fíbula publicado en la literatura, lo cual traduce que el modelo propuesto emularía de buena manera su movimiento vertical y las cargas sobre ella.

## Conclusión

En este modelo cadavérico una lesión sindesmal completa produce un ascenso fibular medio de 3,96 mm. Al agregar la lesión del LTFA y el LFC, este llega a 10,2 mm, siendo esta diferencia mayor tras la sección del LFC.

## Premios

Este estudio obtuvo el premio a la mejor comunicación oral en el congreso de la Sociedad Española de Medicina y Cirugía de Pie y Tobillo (SEM-CPT) celebrado en Alicante en 2022.

## Responsabilidades éticas

**Protección de personas y animales.** Los autores declaran que para esta investigación no se han realizado experimentos en seres humanos ni en animales.

**Confidencialidad de los datos.** Los autores declaran que han seguido los protocolos de su centro de trabajo sobre la publicación de datos de pacientes.

**Derecho a la privacidad y consentimiento informado.** Los autores declaran que en este artículo no aparecen datos de pacientes.

**Financiación.** Los autores declaran que este trabajo no ha sido financiado.

**Conflicto de intereses.** Los autores declaran no tener ningún conflicto de interés.

### Bibliografía

1. Coughlin M J, Mann RA, Saltzman CL. Pie y tobillo. *Marbán*; 2015.
2. Longo UG, Loppini M, Fumo C, Lanotte A, Trovato U, Risi Ambrogioni L, et al. Deep deltoid ligament injury is related to rotational instability of the ankle joint: a biomechanical study. *Knee Surg Sports Traumatol Arthrosc.* 2021 May;29(5):1577-83.
3. Cheung Y, Perrich KD, Gui J, Koval KJ, Goodwin DW. MRI of isolated distal fibular fractures with widened medial clear space on stressed radiographs: which ligaments are interrupted? *AJR Am J Roentgenol.* 2009 Jan;192(1):W7-12.
4. Yablon IG, Heller FG, Shouse L. The key role of the lateral malleolus in displaced fractures of the ankle. *J Bone Joint Surg Am.* 1977 Mar;59(2):169-73.
5. Panchbhavi VK, Gurbani BN, Mason CB, Fischer W. Radiographic Assessment of Fibular Length Variance: The Case for "Fibula Minus". *J Foot Ankle Surg.* 2018 Jan-Feb;57(1):91-4.
6. Svensson OK, Lundberg A, Walheirn G, Selvik G. In vivo fibular motions during various movements of the ankle. *Clin Biomech (Bristol, Avon).* 1989 Aug;4(3):155-60.
7. Markolf KL, Jackson S, McAllister DR. Force and displacement measurements of the distal fibula during simulated ankle loading tests for high ankle sprains. *Foot Ankle Int.* 2012 Sep;33(9):779-86.
8. Beumer A, Valstar ER, Garling EH, Niesing R, Ranstam J, Löfvenberg R, Swierstra BA. Kinematics of the distal tibiofibular syndesmosis: radiostereometry in 11 normal ankles. *Acta Orthop Scand.* 2003 Jun;74(3):337-43.
9. Che J, Li C, Gao Z, Qi W, Ji B, Liu Y, Liow MHL. Novel anatomical reconstruction of distal tibiofibular ligaments restores syndesmotic biomechanics. *Knee Surg Sports Traumatol Arthrosc.* 2017 Jun;25(6):1866-72.
10. Huber T, Schmoelz W, Bölderl A. Motion of the fibula relative to the tibia and its alterations with syndesmosis screws: A cadaver study. *Foot Ankle Surg.* 2012 Sep;18(3):203-9.
11. Morris JR, Lee J, Thordarson D, Terk MR, Brustein M. Magnetic resonance imaging of acute Maisonneuve fractures. *Foot Ankle Int.* 1996 May;17(5):259-63.
12. Faqi MK, AlJawder A, Alkhalifa F, Almajed AH. Weber B Fracture of the Lateral Malleolus with Concomitant Anterior Talofibular Ligament Injury following an Ankle Supination Injury. *Case Rep Orthop.* 2016;2016:8035029.
13. Bombaci H, Katioz HF, Gorgec M. Assessment of the lateral ligaments of the ankle after healed fractures. *Foot Ankle Int.* 2004 Dec;25(12):857-60.
14. Curtis MJ, Michelson JD, Urquhart MW, Byank RP, Jinnah RH. Tibiotalar contact and fibular malunion in ankle fractures. A cadaver study. *Acta Orthop Scand.* 1992 Jun;63(3):326-9.
15. Lang CJ, Frederick RW, Hutton WC. A biomechanical study of the ankle syndesmosis after fibular graft harvest. *J Spinal Disord.* 1998 Dec;11(6):508-13.