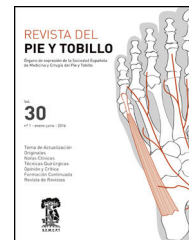




REVISTA DEL PIE Y TOBILLO

www.elsevier.es/rptob



NOTAS CLÍNICAS

Desinserción inveterada del tendón tibial anterior

Adrián Gallego Goyanes*, Laura Anta Martínez, Samer Amhaz Escanlar
y José Ramón Caeiro Rey

Servicio de Cirugía Ortopédica y Traumatología, Complejo Hospitalario Universitario de Santiago de Compostela, Santiago de Compostela, La Coruña, España

Recibido el 24 de febrero de 2016; aceptado el 9 de octubre de 2016

Disponible en Internet el 24 de noviembre de 2016

PALABRAS CLAVE

Tendón;
Tibial anterior;
Crónico;
Desinserción

Resumen Las desinserciones inveteradas del tendón tibial anterior (más de 6 semanas de evolución) son lesiones raras, con muy pocos casos referenciados en la literatura.

Presentamos un caso clínico tratado en el Servicio de Cirugía Ortopédica y Traumatología del Complejo Hospitalario Universitario de Santiago de Compostela, discutiendo las características clínicas y diagnósticas, y las opciones de tratamiento que actualmente se consideran las más utilizadas.

Tras el análisis de los datos obtenidos de la revisión de este caso, podríamos concluir, que ante unas desinserciones inveteradas del tendón tibial anterior, se debería optar por un tratamiento individualizado dependiendo de la demanda funcional del paciente, optando por una cirugía reconstructiva en individuos jóvenes y con demanda funcional alta.

La escasa y controvertida bibliografía existente a la hora de establecer la estrategia quirúrgica más adecuada, justifica a nuestro entender, el reporte de este caso clínico de desinserción inveteradas del tendón del tibial anterior.

© 2016 SEMCPT. Publicado por Elsevier España, S.L.U. Este es un artículo Open Access bajo la licencia CC BY-NC-ND (<http://creativecommons.org/licenses/by-nc-nd/4.0/>).

KEYWORDS

Tendon;
Tibialis anterior;
Chronic;
Detachment

Inveterate detachment of the tibialis anterior tendón

Abstract The inveterate detachments of the previous tibial tendon (more than 6 weeks of evolution) are rare injuries, with few cases indexed in the literature.

Let's sense beforehand a clinical case treated in the Service of Orthopaedic Surgery and Orthopedic surgery of the Hospitable University Complex of Santiago de Compostela, discussing the clinical characteristics and diagnostics and the options of treatment that nowadays are considered to be most used. After the analysis of the information obtained of the review of this case we might conclude that before one inveterate detachments of the previous tibial tendon, it should choose for an individualized treatment depending on the functional demand of the patient, choosing for a reconstructive surgery in young individuals and with functional high demand.

* Autor para correspondencia.

Correo electrónico: adrian.gallego.goyanes@gmail.com (A. Gallego Goyanes).

The scanty and controversial existing bibliography at the moment of establishing the most suitable surgical strategy, justifies to us to deal, the report of this clinical case of desinserción inveterate of the tendon of the tibial previous one.

© 2016 SEMCPT. Published by Elsevier España, S.L.U. This is an open access article under the CC BY-NC-ND license (<http://creativecommons.org/licenses/by-nc-nd/4.0/>).

Introducción

Las desinserciones inveteradas del tendón tibial anterior (más de 6 semanas de evolución) son lesiones raras, con muy pocos casos referenciados en la literatura^{1,2}.

Se suelen producir en accidentes que implican un mecanismo de hiperflexión plantar forzada del pie contra resistencia. Clínicamente se caracterizan, en sus fases iniciales, por dolor, edema local con posible hematoma subcutáneo, retracción palpable del extremo distal del tendón, déficit para la dorsiflexión activa del pie y dificultad para la marcha en talones^{2,3}.

Desde el punto de vista clínico, algunos casos de desinserción del tendón tibial anterior pueden pasar desapercibidos durante un periodo largo de tiempo debido a la poca o nula clínica inicial. La anulación del momento flexor dorsal e inversor del tobillo se verá compensado por una hiperactividad extensora del extensor común de los dedos y el tercer peroneo que contribuye al momento de eversión. Todo este proceso denominado sustitución extensora dará una marcha característica durante la segunda fase de balanceo y 1^{er} rocker del ciclo de la marcha en los pacientes con rotura o debilidad del tendón tibial anterior⁴.

Desde el punto de vista terapéutico, una característica llamativa de las desinserciones inveteradas del tendón del tibial anterior, es la dificultad que entraña la correcta planificación y realización de un tratamiento adecuado, sobre todo por la retracción y degeneración tendinosa del muñón que condiciona el nivel de reinserción distal, La escasa y controvertida bibliografía existente a la hora de establecer la estrategia quirúrgica más adecuada, justifica a nuestro entender el reporte de este caso clínico de desinserción inveteradas del tendón del tibial anterior¹⁻⁵.

Caso clínico

Anamnesis

Varón de 61, con antecedentes de espondilólisis L4-L5 y artroplastia bilateral de cadera durante años, que sufre una caída casual hacia atrás con atrapamiento del pie que le produce una hiperflexión plantar forzada.

Atendido inicialmente en su centro de salud, fue tratado conservadoramente con vendaje semicompresivo y AINE. A los 2 meses de evolución, y debido a la persistencia del dolor en la cara anterior del tobillo izquierdo y a la limitación funcional para la flexión dorsal del pie, el paciente

acude al Servicio de Urgencias del Complejo Hospitalario Universitario de Santiago de Compostela.

Examen físico

Se objetivó en la exploración física, dolor y tumefacción en la cara anterior del tobillo izquierdo, un defecto palpable entre el retináculo extensor y la zona de inserción del tendón del tibial anterior, y una marcada dificultad para la flexión dorsal del tobillo (3,5/5), que era compensado con una hiperactividad de los extensores produciendo unas garras digitales reductibles.

Pruebas complementarias

Radiográficamente se apreció exclusivamente un ligero aumento de partes blandas en la región anterior del tobillo izquierdo, objetivando la ecografía de partes blandas un engrosamiento-heterogeneidad del tendón del tibial anterior compatible con degeneración crónica y rotura de espesor completo a nivel de la entesis distal, con retracción proximal del mismo.

Con esa presunción clínica, se completó el estudio de imagen con una resonancia magnética nuclear que confirmó el diagnóstico, objetivándose en ella la rotura (*fig. 1*) de espesor completo del tendón del tibial anterior con retracción del cabo proximal, y el aspecto muy heterogéneo del resto del tendón que indicaba la existencia de una tendinopatía previa.

Diagnóstico

Desinserción inveterada del tendón tibial anterior en un tendón con tendinopatía previa.

Tratamiento

Debido a la edad del paciente, la escasa comorbilidad que presentaba y a sus demandas funcionales, nos inclinamos por un tratamiento quirúrgico de la lesión (*fig. 2*), con resección de la parte degenerada, plastia con hemitendón del propio tibial anterior y reanclaje distal en el escafoides tarsiano mediante un arpón Corkscrew® de 5 mm.

Postoperatoriamente se colocó una férula (*fig. 3*) suropédica posterior de yeso.

Evolución

Se mantuvo con la férula suropédica posterior de yeso y en descarga durante 4 semanas. A partir de entonces, y hasta la octava semana del postoperatorio, se facilitó la rehabilitación activa del pie, permitiéndose la carga parcial progresiva con ayuda de bastones de codo y ortesis tipo Camwalker®, autorizándose a partir de la octava semana la carga total.

A partir de la duodécima semana, el paciente presentaba ya una marcha normal, con flexión dorsal activa de similares características a la del pie contralateral.

Treinta y seis meses después, el paciente presenta una marcha normal, realizando una vida normal con sus actividades deportivas previas.

Discusión

La desinserción del tendón tibial anterior es una afección poco común, resultando algo más frecuente la rotura del mismo a nivel del espesor tendinoso^{5,6}.

El diagnóstico clínico de la rotura del tendón del tibial anterior puede, en ocasiones, resultar difícil, razón por la cual para varios autores esta lesión resulta infradiagnosticada^{1,2}.

Para Kausch y Rütt³, resultan clínicamente significativos el defecto palpable entre del retináculo extensor y la

inserción del tendón tibial anterior, la existencia de una masa que representa el tendón retraído y la presencia de un déficit de flexión dorsal de tobillo. Esta anulación del momento flexor dorsal e inversor del tobillo se compensa por una hiperactividad extensora del extensor común de los dedos y el tercer peroneo que contribuye al momento de eversion. Todo este proceso se denomina sustitución extensora, dará una marcha característica durante la segunda fase de balanceo y 1^{er} rocker del ciclo de la marcha en los pacientes con rotura o debilidad del tendón tibial anterior⁴.

Desde la perspectiva diagnóstica, el estudio radiológico resulta necesario para excluir lesiones óseas como desinserciones o avulsiones. El examen ecográfico y/o la resonancia magnética nuclear son los medios utilizados por la mayoría de los autores para confirmar el diagnóstico²⁻⁵.

Desde el punto de vista terapéutico, la poca literatura existente sobre el tema, aboga por la reparación lesional inmediata en las formas agudas, no habiendo ese acuerdo para las formas inveteradas, razón por la cual recomiendan un tratamiento individualizado dependiendo de la demanda funcional del paciente, defendiendo la mayoría de autores que en individuos jóvenes y con demanda funcional alta se opte por un tratamiento quirúrgico¹. En el caso que presentamos la decisión hacia un tratamiento quirúrgico se estableció en función de la edad del paciente, un individuo joven y activo, sin antecedentes importantes de interés, limitado por la lesión.

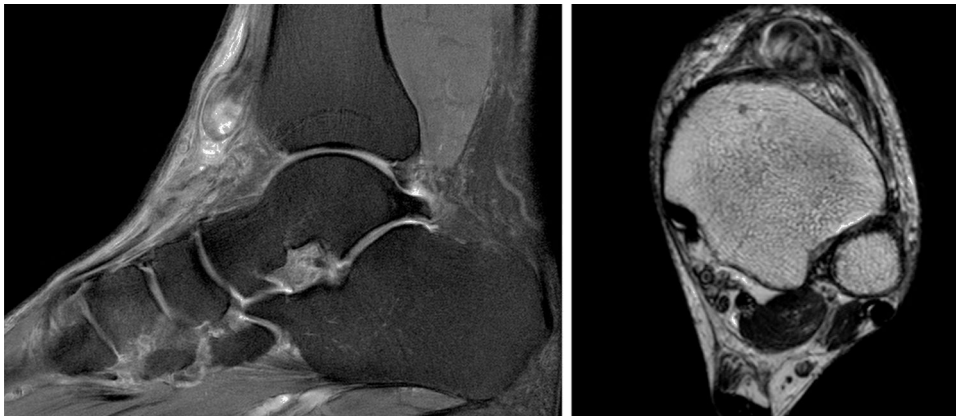


Figura 1 Imágenes preoperatorias de la resonancia magnética en donde se aprecia la desinserción distal del tendón tibial anterior, el muñón cicatricial y los cambios heterogéneos/degenerativos en el extremo del tendón.

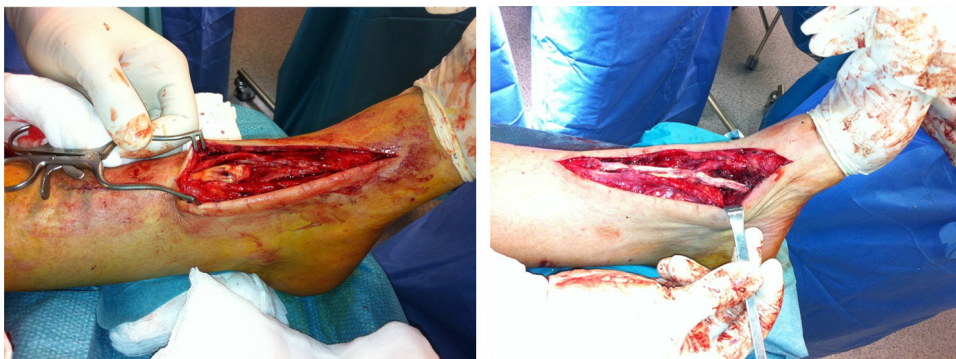

Figura 2 Imágenes intraoperatorias de la realización de la plastia con el hemitendón del tibial anterior, y su reanclaje en el escafoides tarsiano.

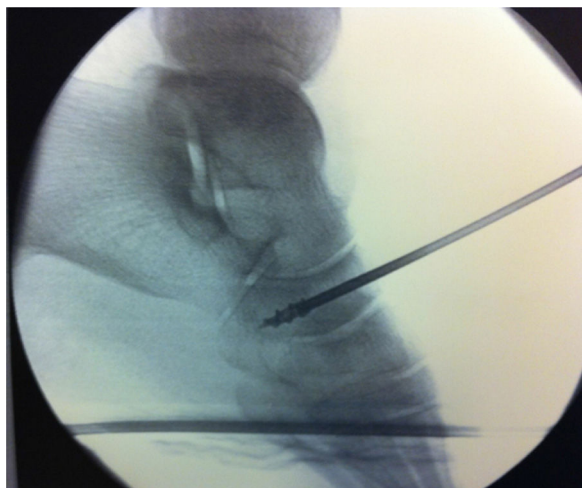


Figura 3 Imagen de escopia intraoperatoria del labrado en túnel, y del arpón en el escafoides tarsiano para la re inserción del tendón tibial anterior.

Más difícil resulta la elección de la técnica quirúrgica a emplear para la reparación de este tipo de lesiones, dada las escasas referencias que hay en la actualidad sobre este tipo de lesiones^{1,6}.

En nuestro caso optamos por una plastia con hemitendón del propio tibial anterior para evitar la morbilidad asociada a otro tipo de plastias donde se utilizan otros tendones del paciente. Se optó por la re inserción al escafoides tarsiano, por ser una zona fácilmente accesible y capaz de soportar un labrado óseo suficiente para acoger al extremo tendinoso a reinsertar, y a que la re inserción a la 1.^a cuña llevaba implícito una tensión excesiva de la plastia.

Tanto de los resultados extrapolables de la pequeña experiencia expuesta en este trabajo como de los de la escasa bibliografía publicada sobre el tema, pudiera concluirse que el reanclaje distal al escafoides tarsiano de una plastia de hemitendón del propio tendón del tibial anterior podría ser

una buena alternativa de tratamiento quirúrgico de este tipo de lesiones en pacientes con una alta demanda funcional.

Responsabilidades éticas

Protección de personas y animales. Los autores declaran que para esta investigación no se han realizado experimentos en seres humanos ni en animales.

Confidencialidad de los datos. Los autores declaran que han seguido los protocolos de su centro de trabajo sobre la publicación de datos de pacientes.

Derecho a la privacidad y consentimiento informado. Los autores han obtenido el consentimiento informado de los pacientes y/o sujetos referidos en el artículo. Este documento obra en poder del autor de correspondencia.

Conflicto de intereses

Los autores declaran no tener ningún conflicto de intereses.

Bibliografía

1. Goetz J, Beckmann J, Koeck F, Grifka J, Dullien S, Heers G. Gait analysis after tibialis anterior tendon rupture repair using Z-plasty. *J Foot Ankle Surg.* 2013;52:598-601.
2. Hamilton GA, Ford LA. Longitudinal tear of the tibialis anterior tendon. *J Am Podiatr Med Assoc.* 2005;95:390-3.
3. Kausch T, Rütt J. Subcutaneous rupture of the tibialis anterior tendon: Review of the literature and a case report. *Arch Orthop Trauma Surg.* 1998;117:290-3.
4. Perry J. *Gait analysis: Normal and Pathological Function.* Thorofare, New Jersey: Slack Incorporated; 1992.
5. Neumayer F, Djembi YR, Gerin A, Masquelet AC. Closed rupture of the tibialis anterior tendon: A report of 2 cases. *J Foot Ankle Surg.* 2009;48:457-61.
6. Patten A, Pun WK. Spontaneous rupture of the tibialis anterior tendon: A case report and literature review. *Foot Ankle Int.* 2000;21:697-700.