

Anomalías meniscales en la vertiente medial de la rodilla

A. Ginés Cespedosa, J. Leal Blanquet, S. Martínez Díaz, G. González Lucena, J.C. Monllau García

Unidad de Rodilla. IMAS. Hospitales del Mar y de l'Esperança. Barcelona

Correspondencia:

Alberto Ginés Cespedosa
IMAS. Hospital de l'Esperança
Avgda Sant Josep de la Muntanya, 12. 08024 Barcelona
Correo electrónico: agines@imas.imim.es

La existencia de malformaciones del desarrollo meniscal en la rodilla está bien documentada en la literatura médica. Estas variaciones se encuentran principalmente en la parte lateral de la rodilla. Anomalías morfológicas como la hipoplasia, el menisco discoideo o el menisco en anillo, aunque pueden aparecer en el compartimiento medial de la rodilla, registran una menor tasa de incidencia. El origen congénito de estas variaciones es ampliamente aceptado, aunque ningún autor ha explicado su mayor frecuencia en el compartimiento lateral. El objetivo de este estudio es determinar la incidencia de anomalías morfológicas meniscales en la parte medial de la rodilla y su correlación con la clínica y la RNM.

Palabras clave: *Menisco en anillo. Menisco discoide. Hipoplasia meniscal. Variantes meniscales. Rodilla. Artroscopia.*

INTRODUCCIÓN

El desarrollo embriogénico de los meniscos queda establecido en cuanto a forma y cobertura de superficie articular se refiere, hacia el 4.º mes de gestación. La existencia de malformaciones del desarrollo meniscal en la rodilla está bien documentada en la literatura médica. Por razones no bien aclaradas, éstas son más prevalentes en el compartimiento lateral de la articulación, siendo la más común el menisco discoideo⁽¹⁾. Sin embargo, anomalías tales como la morfología discoide y la hipoplasia meniscal también se han encontrado, aunque con menor incidencia, en el compartimiento interno⁽²⁻⁵⁾. Muy recientemente, otra anomalía morfológica consistente en un menisco de morfología anular, considerada una rareza en el compartimiento lateral, también se ha observado en el medial⁽⁶⁾.

Meniscal variants in the medial side of the knee.

Meniscal variants have increasingly been reported in medical literature. These variations are mainly found in the lateral side of the knee. Although anomalies as hypoplasia, discoid meniscus and ring-shaped meniscus could appear in the medial part of the knee, these congenital malformations have a lower rate of incidence. The congenital origin of these variations is widely accepted, but no one has proffered an explanation about its greater frequency in the lateral side. The aim of this paper is to assess the incidence of meniscal morphologic anomalies in the medial part of the knee and its correlation with the clinic and MRI.

Key words. *Ring-shaped meniscus. Discoid meniscus. Meniscal hypoplasia. Meniscal variants. Knee. Arthroscopy.*

El propósito del presente trabajo es determinar la incidencia de anomalías morfológicas meniscales en el compartimiento interno de la rodilla y ver su correlación con la clínica y la resonancia nuclear magnética (RNM).

MATERIAL Y MÉTODOS

Se trata de un estudio retrospectivo de 1.410 artroscopias realizadas entre 2004 y 2006. A partir de la hoja operatoria normalizada de artroscopia y de las imágenes registradas durante la cirugía, se revisan los hallazgos quirúrgicos concernientes a la morfología meniscal en la vertiente interna de la rodilla. En los pacientes que presentaban anomalías morfológicas se evalúa, por un lado, la clínica (anamnesis, exploración física y tratamientos realizados pre-

vios a la cirugía) y, por otro, se correlaciona con las pruebas de imagen (RNM) con objeto de averiguar su fiabilidad diagnóstica.

RESULTADOS

Se encontraron 4 casos de anomalías morfológicas meniscales en la vertiente medial de la rodilla: 1 caso de menisco discoide, 1 caso de menisco en anillo y 2 casos de hipoplasia (hipoplasia bilateral del menisco medial). La incidencia de malformaciones morfológicas en nuestra muestra fue de 0,003%.

- **Caso 1** ("menisco discoide"): paciente mujer de 27 años con dolor en el compartimiento medial de la rodilla izquierda, aquejada además por episodios de bloqueo, clínica que no cedió con tratamiento conservador y rehabilitador. La RNM (**Figura 1**) evidenciaba masa meniscal que conectaba el cuerno posterior con el cuerno anterior en 3 cortes sagitales sucesivos. En la artroscopia se observó la presencia de un menisco discoide interno, de tipo completo (cubriendo la totalidad de la meseta interna), con una pequeña ruptura radial periférica en el cuerno posterior (**Figura 2**), por lo que se procedió a una meniscectomía parcial (**Figura 3**).

- **Caso 2** ("menisco en anillo"): paciente mujer de 27 años que presenta dolor medial de su rodilla izquierda y bloqueos articulares, con maniobras meniscales positivas para menisco interno. La RNM (**Figura 4**) mostraba una imagen lineal en el cuerno posterior menisco interno. En la artroscopia se evidenció un menisco inter-

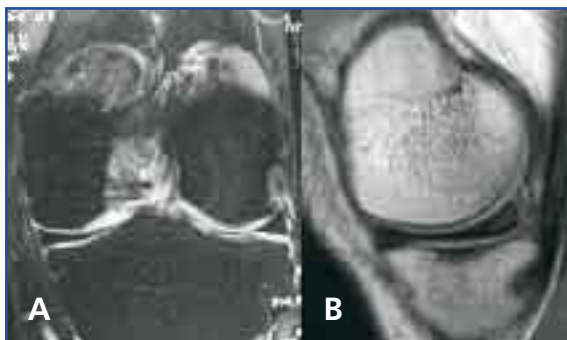


Figura 1. RNM de menisco. A: corte coronal que revela masa meniscal cubriendo todo el platillo tibial interno; B: corte sagital del mismo menisco discoide con el típico signo de la pajarita.

no en anillo con un pequeño clivaje en cuerno posterior (**Figura 5**), que fue tratado mediante meniscectomía parcial.

- **Caso 3** ("hipoplasia bilateral"): paciente mujer de 31 años con clínica de dolor medial de la rodilla izquierda de larga evolución, sin derrames sinoviales ni bloqueos articulares. La RNM (**Figura 6**) mostraba una ausencia de la práctica totalidad del menisco interno excepto un remanente periférico de cuerno posterior. Debido a la persistencia del dolor, se practicó

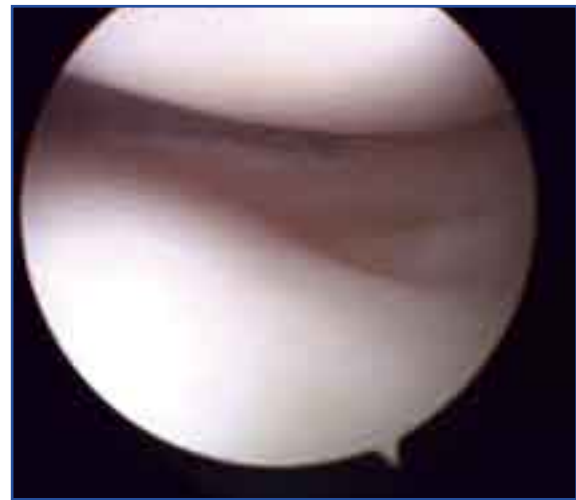

Figura 2. Imagen artroscópica. Menisco discoide medial cubriendo prácticamente toda la superficie de la meseta. Nótese la ruptura longitudinal periférica del cuerno posterior.

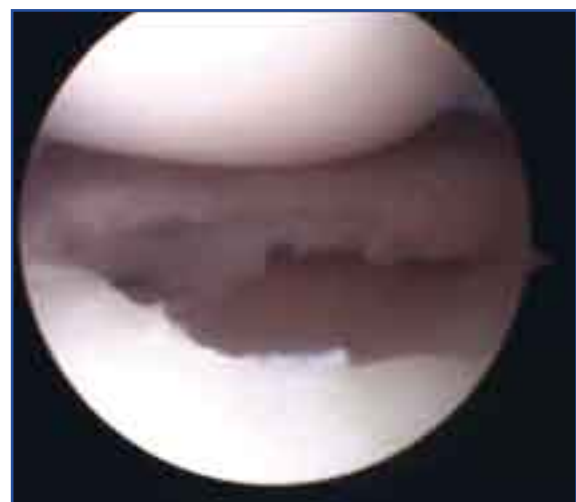


Figura 3. Visión artroscópica tras la meniscectomía, donde es evidente una segunda ruptura en hoja de libro.

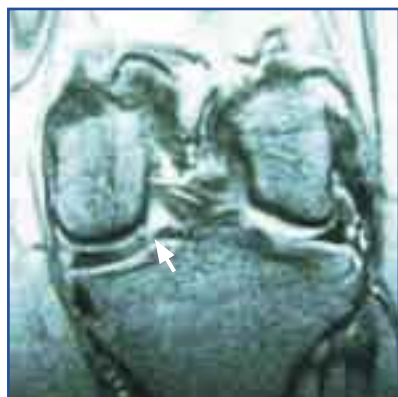

Figura 4. RNM corte coronal de un menisco medial en anillo, donde puede observarse la dificultad del diagnóstico de dicha variante. Sorprende el tamaño del menisco, que ocupa toda la meseta. La flecha muestra una ruptura a nivel de la unión del cuerno posterior con la porción interna.

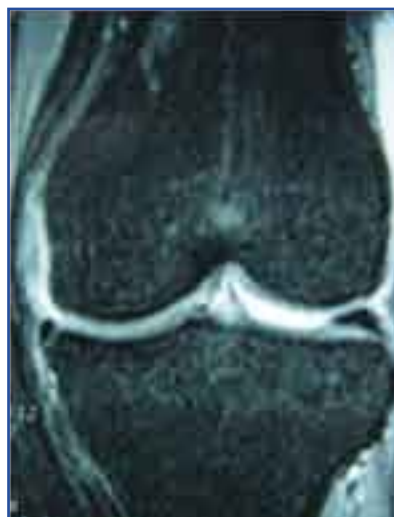

Figura 6. Corte coronal de RNM que muestra la ausencia prácticamente de señal del menisco medial en un caso de hipoplasia.

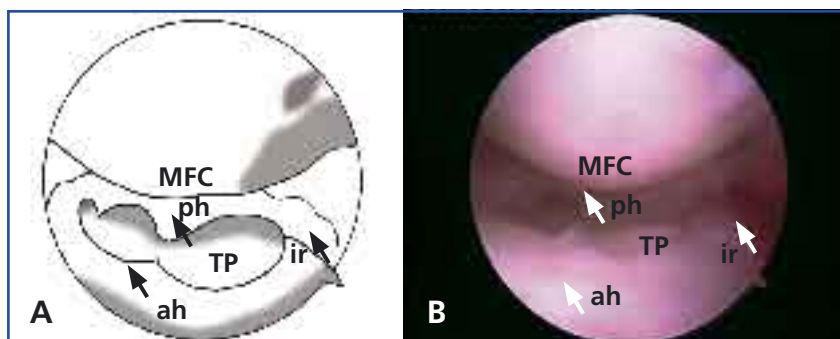


Figura 5. A: esquema de la visión artroscópica. B: imagen artroscópica del menisco en anillo. MFC: cóndilo femoral medial; ir: porción interna del anillo; ah: cuerno anterior; ph: cuerno posterior; TP: platillo tibial.

una artroscopia, que corroboró el hallazgo de la RNM; además, se objetivó una lesión condral de grado III Outerbridge en el cóndilo femoral interno (probable causa del dolor) (Figura 7). Tras la remisión del cuadro la paciente inició la misma clínica en la rodilla contralateral, donde se diagnosticó posteriormente la misma alteración meniscal, que fue comprobada ulteriormente por artroscopia.

En dos de los tres casos, el diagnóstico pudo establecerse con la RNM previa a la cirugía. En todos los casos, una lesión asociada, diferente a la anomalía morfológica, explicaba la clínica del enfermo.

DISCUSIÓN

La existencia de variantes anatómicas en los meniscos es conocida desde antiguo. Las variantes de inserción son, sin duda, los hallazgos más frecuentes, y se ha especulado su posible relación con el comportamiento biomecánico, especialmente en cuanto se refiere a la extrusión meniscal⁽⁷⁾. Entre las anomalías morfológicas, el menisco discoideo externo es el más prevalente, especialmente en individuos asiáticos donde puede alcanzar tasas del 20%⁽⁸⁾, mientras en los caucásicos oscila alrededor del 1%⁽⁹⁾. La prevalencia de esta malformación en el menisco lateral respecto al medial sigue una proporción de 6:1⁽¹⁰⁾.

Existen varias teorías para determinar el origen de las anomalías morfológicas meniscales. Smillie⁽¹¹⁾ postuló que el menisco se formaba en etapas tempranas de la vida fetal y que tenía forma de placa gruesa, que posteriormente sufría un proceso de reabsorción en la parte central para alcanzar su forma definitiva; el cese o la falta de este proceso resortivo daría lugar a esta malformación.

Kaplan⁽¹²⁾ no encontró en sus estudios esta forma de disco en ninguna etapa del desarrollo embriológico del menisco humano; en cambio, sí encontró una morfología discoide en la disección de las rodillas de varios animales. Posteriores estudios como los de Soren⁽¹⁰⁾ demuestran que estas malformaciones pueden ser explicadas por la persistencia de una etapa embriogénica muy temprana (ya que el menisco se deriva de un blastema mesodérmico con forma de placa gruesa en el embrión) o por una regresión a una forma filogenética (puesto que descubrió que formas de menisco en placa, en disco o en

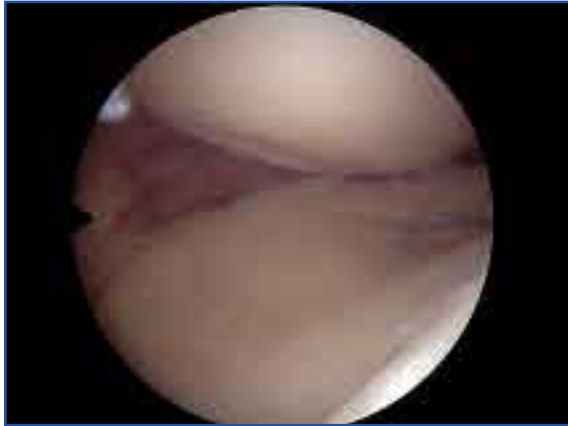

Figura 7. Imagen artroscópica de la Figura 6. Se evidencia el remanente del cuerno posterior del menisco hipoplásico y una lesión condral en el cóndilo femoral interno.

anillo son fisiológicas en algunos vertebrados). Otros autores apoyan este origen congénito, por el hecho de que el menisco discoide se asocia en ocasiones a otras anomalías intraarticulares de estructuras que se forman en el mismo período embriogénico⁽¹³⁾. Aunque todas estas teorías vienen a demostrar el origen congénito de estas malformaciones, siguen en cambio sin explicar su mayor frecuencia en el compartimiento lateral.

Aparte del menisco discoide, el resto de malformaciones morfológicas cabe considerarlas extremadamente raras, sobre todo en el compartimiento medial⁽⁵⁾. Así, el menisco en anillo, que ha sido considerado por algunos autores el cuarto tipo de menisco lateral discoide según la clasificación establecida por Watanabe^(14,15), solamente ha sido descrito en una ocasión en la vertiente interna⁽⁶⁾. Lo mismo ocurre con la hipoplasia meniscal interna, en nuestro caso bilateral, un hecho igualmente insólito en la bibliografía⁽⁵⁾.

El conocimiento de todas estas variantes es importante para interpretar correctamente los hallazgos clínicos, de imagen (RNM) y de artroscopia. En cuanto a la clínica, se trata de malformaciones que suelen ser asintomáticas por sí mismas. Pueden ir acompañadas de otras malformaciones de la rodilla igualmente indolentes⁽¹⁶⁾. Los síntomas, cuando existen, suelen estar relacionados con alguna alteración patológica que afecta al menisco, como una ruptura⁽¹⁶⁾, un quiste⁽¹⁾ o una lesión del cartílago hialino⁽⁵⁾. Por otro lado, si consideramos que la capacidad del menisco para ejercer su función mecánica depende de su morfología y de la integridad de su red de colágeno, es posible que estos meniscos estén predispuestos a este tipo de alteraciones patológicas comentadas.

La RNM puede contribuir a su diagnóstico precoz. Así, el menisco discoide interno, como en el caso del externo, lo podemos diagnosticar demostrando en cortes coronales masa meniscal que cubre una gran proporción o la totalidad del platillo tibial correspondiente. Del mismo modo, la existencia de contacto entre las astas anterior y posterior en 3 cortes sagitales consecutivos o signo de la pajarita (*bow tie sign*) es diagnóstica de esta anomalía. El caso del menisco en anillo puede plantear una mayor dificultad, especialmente en el lado interno, al simular una ruptura en asa de cubo, confundiendo la porción medial del menisco en anillo con un fragmento meniscal luxado en la región intercondílea (*flipped meniscus sign*)⁽¹⁷⁾. Finalmente, la escasez o ausencia de señal meniscal compartimental en la RNM es la característica inequívoca en el menisco hipoplásico o agenésico, en rodillas no intervenidas previamente.

Como conclusión, aunque este tipo de anomalías son muy poco prevalentes en nuestra población, el especialista en cirugía artroscópica debe conocerlas, para obtener un correcto diagnóstico y manejo de las mismas.

BIBLIOGRAFÍA

- 1 Arnold MP, van Kampen A. Symptomatic ring-shaped lateral meniscus. *Arthroscopy* 2000; 16 (8): 852-4.
- 2 Tachibana Y, Yamazaki Y, Ninomiya S. Discoid medial meniscus. *Arthroscopy* 2003; 19 (7): E12-8. Review.
- 3 Yáñez A. Bilateral discoid lateral menisci and unilateral discoid medial menisci. *Arthroscopy* 2001; 17 (7): 772-5.
- 4 Min BH, Ha HK, Khang SY. Medial discoid meniscus completely coalesced with the anterior cruciate ligament. *Arthroscopy* 2001; 17 (7): E27.
- 5 Monllau JC, González G, Puig LI, Cáceres E. Bilateral hypoplasia of the medial meniscus. *Knee Surg Sports Traumatol Arthrosc* 2006; 14: 112-3.

- 6 Ginés-Cespedosa A, Monllau JC. Symptomatic ring-shaped medial meniscus. *Clin Anat* 2007; 20 (8): 994-5.
- 7 Berlet GC, Fowler PJ. The anterior horn of the medial meniscus. An anatomic study of its insertion. *Am J Sports Med* 1998; 26: 540-3.
- 8 Seong SC, Park MJ. Analysis of the discoid meniscus in Koreans. *Orthopedics* 1992; 15 (1): 61-5.
- 9 Monllau JC, Aguilar L, Espiga J, Ribau MA, Cugat R, Ballester J. Menisco externo discoideo. *Rev Ortop Traumatol* 1999; 43 (5): 347-51.
- 10 Soren A. On the etiology of congenital malformation of the meniscus. *Arch Orthop Trauma Surg* 1985; 104 (5): 283-8.
- 11 Smillie IS. The congenital discoid meniscus. *J Bone Joint Surg Br* 1948; 30: 671-82.
- 12 Kaplan EB. Discoid lateral meniscus of the knee joint. *J Bone Joint Surg Am* 1957; 39: 77-87.
- 13 Min BH, Ha HK, Khang SY. Medial discoid meniscus completely coalesced with the anterior cruciate ligament. *Arthroscopy* 2001; 17 (7): E27.
- 14 Watanabe M, Takeda S, Ikeuchi H. Atlas of arthroscopy (3.^a ed.). Tokyo: Igaku Shoin; 1979. p. 87-91.
- 15 Monllau JC, León A, Cugat R, Ballester J. Ring-shaped lateral meniscus. *Arthroscopy* 1998; 14 (5): 502-4.
- 16 Kim SJ, Lee, YT, Kim DW. Intraarticular anatomic variants associated with discoid meniscus in Koreans. *Clin Orthop* 1998; 356: 202-7.
- 17 Fujikawa A, Amma H, Ukegawa Y, Tamura T, Naoi Y. MR imaging of meniscal malformations of the knee mimicking displaced bucket-handle tear. *Skeletal Radiol* 2002; 31 (5): 292-5.