

Otras imágenes preseleccionadas para el Premio Pau Golanó

## Fractura de la eminencia tibial en el adolescente

### Tibial eminence fracture in the teenager

N. Alonso<sup>1</sup>, N. Sánchez<sup>2</sup>

<sup>1</sup> Complejo Asistencial de Segovia

<sup>2</sup> Complejo Asistencial de Ávila

#### Correspondencia:

Dra. Noelia Alonso García

Correo electrónico: noelia.alongar@gmail.com

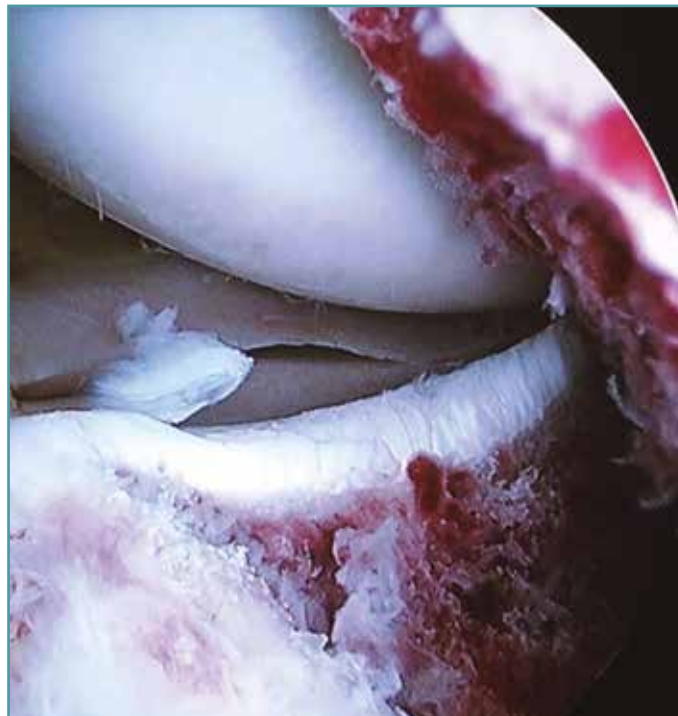
Recibido el 30 de marzo de 2018

Aceptado el 21 de abril de 2018

Disponible en Internet: noviembre de 2018

Fractura-avulsión de la eminencia tibial en varón de 14 años. Imagen obtenida durante la exploración artroscópica inicial, en la que se observa

compartimento interno sin alteraciones y fragmento óseo avulsionado a nivel de las espinas tibiales.



<https://doi.org/10.24129/j.reaca.25364.fs1803022>

© 2018 Fundación Española de Artroscopia. Publicado por Imaidea Interactiva en FONDOSCIENCE® ([www.fondoscience.com](http://www.fondoscience.com)). Este es un artículo Open Access bajo la licencia CC BY-NC-ND ([www.creativecommons.org/licenses/by-nc-nd/4.0/](http://www.creativecommons.org/licenses/by-nc-nd/4.0/)).