

Otras imágenes preseleccionadas para el Premio Pau Golanó

Fractura de la eminencia tibial en el niño Tibial eminence fracture in the child

N. Alonso¹, N. Sánchez²

¹ Complejo Asistencial de Segovia

² Complejo Asistencial de Ávila

Correspondencia:

Dra. Noelia Alonso García

Correo electrónico: noelia.alongar@gmail.com

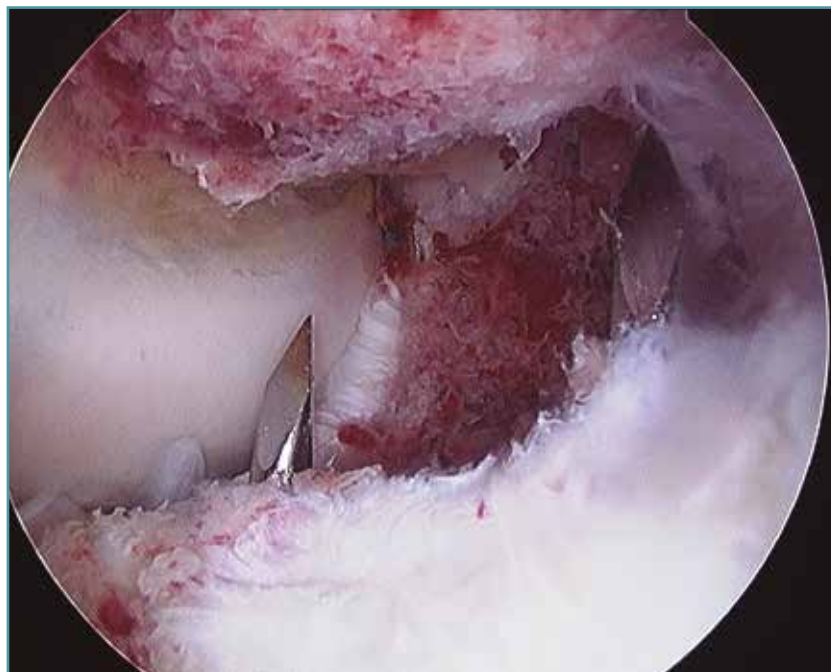
Recibido el 30 de marzo de 2018

Aceptado el 21 de abril de 2018

Disponible en Internet: noviembre de 2018

Fractura-avulsión de la eminencia tibial en varón de 14 años. Imagen obtenida durante la reparación artroscópica mediante sutura en 4 puntos. Se observa la salida de las agujas de Kirschner en

la periferia del foco de fractura a modo de túnel, para poder recuperar los hilos y suturar el fragmento de la eminencia tibial a la cortical tibial anterior.



<https://doi.org/10.24129/j.reaca.25364.fs1803023>

© 2018 Fundación Española de Artroscopia. Publicado por Imaidea Interactiva en FONDOSCIENCE® (www.fondoscience.com). Este es un artículo Open Access bajo la licencia CC BY-NC-ND (www.creativecommons.org/licenses/by-nc-nd/4.0/).