

# AQUILODINIA MICROTRAUMÁTICA EN EL DEPORTISTA

SERVICIO DE CIRUGÍA ORTOPÉDICA  
Y TRAUMATOLOGÍA 1.  
HOSPITAL DOCE DE OCTUBRE. MADRID

R. LARRAÍNZA GARIJO  
J. VILÁ Y RICO  
J. ÁLVAREZ SAINZ-EZQUERRA  
L. F. LLANOS ALCÁZAR

## RESUMEN

**Se define aquilodinia microtraumática como la inflamación de la bolsa serosa retrocalcánea profunda de deslizamiento, secundaria a la presión del borde superior del contrafuerte del calzado y la tuberosidad posterosuperior del calcáneo. Clásicamente se ha descrito con mayor frecuencia en mujeres de mediana edad. El tratamiento inicial debe ser conservador mediante la adaptación del calzado, reposo y antiinflamatorios no esteroideos que acortan el periodo doloroso. Presentamos una serie de diez deportistas, en su mayoría corredores de fondo, en los que estas medidas resultaron ineficaces, probablemente debido a la mayor utilidad marginal que la recuperación para ellos implica.**

**En todos ellos se realizó tratamiento quirúrgico mediante escisión de la bolsa y remodelación del ángulo posterosuperior del calcáneo. En nuestra experiencia este tratamiento ha sido satisfactorio. Los cuidados postoperatorios y el tratamiento rehabilitador deben ser siempre personalizados.**

## PALABRAS CLAVE

Aquilodinia, deportista, tratamiento quirúrgico.

La tuberosidad posterosuperior del calcáneo, se hace prominente al modificarse el ángulo formado por el plano superior y posterior de la misma; constituyendo la deformidad descrita por Haglund en 1928 (1).

Se denomina aquilodinia microtraumática a la inflamación de la bolsa serosa retrocalcánea profunda de deslizamiento, secundaria a la presión del borde superior del contrafuerte del calzado y la prominencia anteriormente descrita. La clínica se caracteriza por una tumefacción, asimétrica, dolorosa en la inserción del tendón aquileo en el calcáneo y dolor provocado al pellizcar el triángulo preaquileo. El estudio radiológico muestra la existencia y tamaño de la prominencia ósea. La ecografía y R.N.M. pueden contribuir a documentar el caso.

La aquilodinia se ha descrito más frecuentemente en mujeres (2), probablemente debido a la forma especial del calzado femenino. El traumatismo repetido

en deportistas, especialmente corredores de fondo, puede provocar igualmente esta patología. Presentamos una serie de 10 casos en los que el tratamiento conservador resultó ineficaz por lo que se decidió tratamiento quirúrgico, mediante la escisión de la bolsa, resección de la exóstosis y remodelado del ángulo posterosuperior del calcáneo. Consideramos que el resultado obtenido en nuestra serie ha sido satisfactorio, sin repercusión en el funcionamiento del sistema aquileo-calcáneo-plantar, ni disestesia en el territorio innervado por las ramas calcáneas del nervio sural.

## MATERIAL Y MÉTODOS

Los pacientes incluidos en esta serie provenían de las consultas generales. El criterio de inclusión fue el fracaso en las medidas terapéuticas generales, tales como adaptación del calzado, antiinflamatorios y ejercicios de rehabilitación y la demanda, por parte del paciente, de un alivio de la sintomatología.

Se intervinieron un total de diez pacientes, todos ellos varones, con una edad media de 29,7 años (24-34); el seguimiento medio fue de 10,4 meses (6-14) y los resultados se clasificaron como excelentes cuando se alcanza la misma marca deportiva y el alivio total de la sintomatología; buenos si se puede mantener actividad deportiva con molestias ocasionales; moderados cuando persiste la clínica tras períodos de máxima actividad y malo si la sintomatología impide la actividad cotidiana del paciente.

## DISCUSIÓN

Las bolsas, son sacos tapizados por una membrana similar a la sinovial, localizadas generalmente alrededor de las articulaciones, allí donde las partes blandas

(tendón, músculo, piel) se movilizan sobre una superficie ósea. Su función es la de reducir la fricción y proteger de la presión las estructuras delicadas que tapizan.

Histológicamente (3), las paredes están formadas por tejido fibroso denso, focalmente infiltrado por linfocitos, células plasmáticas y macrófagos. El revestimiento determina dos tipos de bolsa: *normales o anatómicas*, recubiertas por un verdadero tapizado endotelial o sinovial, y *adventicias o patológicas*, formadas a consecuencia de traumatismos repetidos, recubiertas por tejido de granulación o fibrina precipitada.

En la región del talón pueden existir siete bolsas: 1) la *bolsa retrocalcánea profunda*, entre el tendón de Aquiles y la tuberosidad del calcáneo; 2) las *bolsas retrocalcáneas superficiales o retroaquíleas de Bovis*, entre el tendón y la piel, y 3) la *bolsa subcalcánea*.

La etiología de la bursitis es motivo de controversia y se han propugnado orígenes muy variados (traumático, infeccioso, metabólico, reumático (4), ...). Probablemente, el traumatismo repetido sobre la bolsa desempeñe un papel fundamental en su patogenia, si bien no está definido si de un modo iniciador o precipitante.

En el caso de las bolsas posteriores del talón el roce continuado y mantenido del contrafuerte del calzado con la exóstosis posterosuperior del calcáneo, origina la inflamación de una de las bolsas posteriores anteriormente descritas, y en ocasiones se desarrolla inflamación de la inserción tendinosa por presión. El talón varo y el pie cavo son factores predisponentes (5), puesto que provocan que la bolsa sea más prominente lateral y posteriormente.

La clínica viene determinada por el proceso inflamatorio, el paciente presenta tumefacción, generalmente asimétrica, dolorosa en la inserción del tendón aquíleo en el calcáneo. Estos hallazgos clínicos

son inicialmente visibles en el talón por detrás, con el paciente de pie (Fig. 1). La presión del triángulo preaquileo resulta igualmente dolorosa.

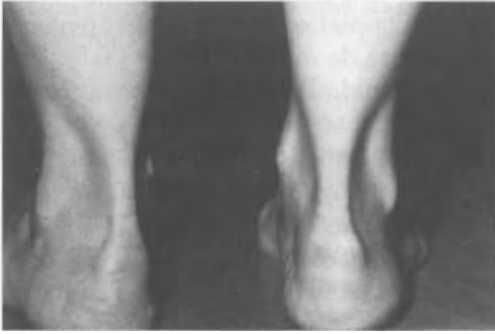

Fig. 1. Tumoración retropic visión posterior.

Las proyecciones radiográficas habituales muestran la existencia y tamaño de la prominencia ósea (6) (Fig. 2). En el estudio radiológico del calcáneo podemos describir varios ángulos. Uno formado por la línea trazada entre la tuberosidad anterior y medial del calcáneo y la línea determinada por la tuberosidad mayor del calcáneo (Fig. 3). Valores superiores a  $75^\circ$  parecen ser patológicos (7) aunque el valor numérico no se correlaciona con la forma de presentación clínica.

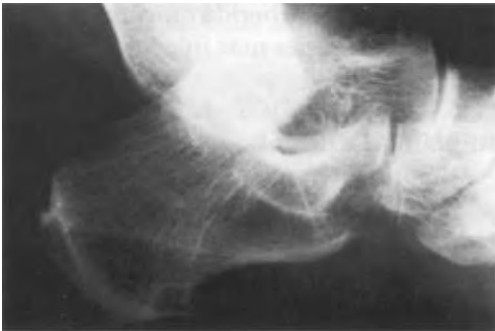

Fig. 2. Prominencia tuberosidad posterosuperior del calcáneo.

Otra medida radiológica, que presenta una mejor correlación clínica con la sintomatología (8, 9), se obtiene trazando una línea por la cara superior del calcáneo que sea paralela a la línea que une las tubero-

sidades anterior y medial calcánea, con lo que obtendremos un área ósea incluida en la parte superior, que constituye la proyección anormal sobre la bursa (9) (Fig. 4).

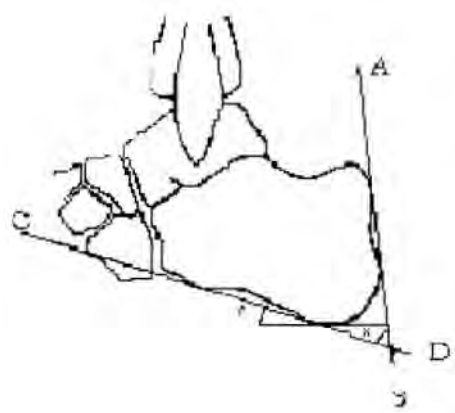


Fig. 3. Ángulos para describir la deformidad de Haglund. X, tuberosidad calcánea superior; Y, inclinación calcánea.

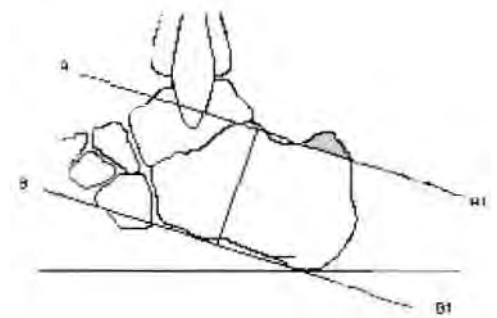


Fig. 4. Líneas paralelas para el cálculo de la remodelación calcánea.

Otras pruebas diagnósticas de imagen como la ecografía (10), R.N.M. o gammaografía ósea pueden contribuir a documentar el caso y descartar otras patologías como la celulitis peritendinosa y la tendinitis aquilea, pero no deben ser incluidas en el estudio rutinario.

El manejo inicial de esta patología debe ser conservador, ya que en muchos casos será suficiente. La base de dicho tratamiento consiste en disminuir la fricción

entre el contrafuerte del calzado y el calcáneo. El estudio del calzado del paciente y, en su caso, las medidas correctoras oportunas debe ser considerado el escalón inicial en el tratamiento de esta patología.

Durante las fases agudas de la inflamación, el reposo y los antiinflamatorios no esteroideos acortarán el período doloroso.

La infiltración local con preparados corticoideos, que puede favorecer la ruptura del tendón aquileo, generalmente no está indicada (11, 12).

El fracaso de estas medidas en el alivio de la clínica del paciente obliga a considerar un tratamiento quirúrgico. Clásicamente se han descrito dos procedimientos:

- Resección de la exóstosis (Hanglund, 1928) (1).
- Osteotomía del calcáneo (Zadec, 1939) (13, 14).

La clave del éxito de la cirugía radica en la adecuada resección ósea que debe incluir también la escisión de la bolsa inflamada. Se han propuesto diversas vías de abordaje al talón en la cirugía de esta patología (11, 15). Leal y cols. (16) precizan un abordaje transversal para evitar las numerosas ramas cutáneas del nervio safeno externo o las ramas calcáneas del nervio tibial posterior (abordaje lateral o medial), que originan pequeños neuromas dolorosos de amputación.

Nosotros empleamos habitualmente un abordaje lateral del talón, mediante una incisión cutánea longitudinal lateral a la tumoración, disección por planos y, rechazando el tendón aquileo, escisión de la bolsa disecando su capa adventicia. Debe prestarse especial atención a tratar de conseguir una disección anatómica de la bolsa.

Una vez realizada la escisión se expone la inserción posterior del tendón aquí-

leo y se procede a una resección suficiente de la exóstosis y remodelado del ángulo posterosuperior del calcáneo.

El cierre de la herida debe ser exquisitamente respetuoso con las partes blandas. En la piel se usará preferentemente una sutura de monofilamento (3/0). Una vez concluida la cirugía, el pie debe ser inmovilizado en semiequino con una bota de yeso durante dos a tres semanas durante las que se permite la deambulación asistida. Tras este período se retiran los puntos y la inmovilización, iniciándose el tratamiento rehabilitador, que deberá incluir un programa de estiramiento del sistema aquileo-calcáneo-plantar. La indicación, duración e intensidad del tratamiento rehabilitador deben ser estudiados individualmente (11).

La reincorporación a la actividad previa del paciente se produce generalmente a los dos meses.

En la literatura médica se refieren fracasos en el tratamiento quirúrgico (17), por lo que algunos autores cuestionan el papel que desempeña la cirugía en el manejo de esta patología (18). Se citan las distesias residuales en el territorio del nervio sural, la persistencia clínica y las dehiscencias de la herida quirúrgica como las complicaciones más frecuentes.

## RESULTADOS

En nuestra serie se consideró el resultado obtenido tras la cirugía como excelente en seis casos (60%), buenos en dos casos (20%) y moderados en dos casos (20%). En todos los casos se obtuvo una reincorporación satisfactoria de los pacientes a sus actividades cotidianas.

La única complicación ocurrida fue la dehiscencia de la herida quirúrgica en un caso, que se resolvió mediante curas locales sin precisar la realización de injerto cutáneo o colgajo alguno.

## CONCLUSIONES

1.<sup>a</sup>) El tratamiento inicial de la aquilodinia microtraumática debe ser incruento (adaptación del calzado), estando formalmente contraindicada la infiltración con preparados corticoideos.

2.<sup>a</sup>) El fracaso del tratamiento conservador exige un tratamiento quirúrgico, mediante escisión de la bolsa, resección de la exóstosis y remodelación del ángulo posterosuperior del calcáneo. En nuestra experiencia este tratamiento ha sido satisfactorio, aunque en la literatura existe controversia sobre el mismo.

3.<sup>a</sup>) Los cuidados postoperatorios y el tratamiento rehabilitador deben ser personalizados.

## BIBLIOGRAFÍA

- (1) HAGLUND, P.: Beitrag zur klinik der achillessehne. *Asch Orthop. Chir.* 1928; 49: 49-58.
- (2) CAMPBELL: Cirugía ortopédica. 7.<sup>a</sup> edición. Edi. Panamericana. 2212-2213.
- (3) ROBBINS: Patología estructural y funcional, 4.<sup>a</sup> edición. Edi. McGraw-Hill. 1431-1432.
- (4) STURGILL, B. C.; ALLEN, J. H.: Rheumatoid like nodules presenting as «pump bumps» in a patient without rheumatoid arthritis. *Arthritis Rheum.* 1970; 13:175-180.
- (5) CARRANZA, A.: «Talgias» en «Biomecánica, medicina y cirugía del pie». NÚÑEZ-SAMPER, M.; LLANOS ALCÁZAR, L. F. 365-366. Masson, 1997.
- (6) BURHENNE, L. J.; CONNELL, D. G.: Xeroradiography in the diagnosis of the Haglund syndrome. *J Cann Assoc Radiol.* 1986; 37: 157-160.
- (7) FOWLER, A.; PHILIP, J. F.: Abnormality of the calcaneus as a cause of painful heel. *Br J Surg.* 1945; 32: 494-498.
- (8) KECK, S.; KELLEY, P.: Bursitis of the posterior part of the heel. *J Bone Joint Surg.* 1965; 267-273.
- (9) PAVLOV, H.; HENEGHAN, M. A.: The Haglund syndrome: initial and differential diagnosis. *Diag Radiol.* 1982; 144: 83-88.
- (10) CUNNANE, G.: Diagnosis and treatment of heel pain in chronic inflammatory arthritis using ultrasound. *Sem Arthr Rheum.* 1996; 25: (1): 393-9.
- (11) STEPHENS, M. M.: Haglund's deformity and retrocalcaneal bursitis. *Foot and Ankle Injuries in Sports.* 1994; 25 (1): 41-46.
- (12) KLEINMAN, M.; GROSS, A.: Achilles tendon rupture following steroid injection. Report of three cases. *J. Bone Joint Surg.* 65<sup>a</sup>, 9: 1345, 1992.
- (13) ZADEC, I.: An operation for the cure of achillobursitis. *Am J Surg.* 1939; 43 (2): 542-545.
- (14) KECK, S.; KELLEY, P.: Bursitis of the posterior part of the heel. *J Bone Joint Surg.* 47a: 267, 1965.
- (15) NISSEN, K.: Remodelling of the posterior tuberosity of the calcaneum. *Operative Surgery.* 1957; 317.
- (16) LEAL, N.; COTS, R.; VALENTI, J.: Quince lecciones sobre patología del pie. Pág. 144. Toray. Barcelona, 1989.
- (17) NESSE, E.; FINSEN, V.: Poor results after resection for Haglund's heel. *Acta Orthop Scand.* 1994; 65 (1): 107-109.
- (18) TAYLOR, G. J.: Prominence of the calcaneus: is operation justified. *J Bone Joint Surg.* 1986; 68-B: 467-470.